


ΠΡΩΤΟΔΙΚΕΙΟ ΠΕΙΡΑΙΩΣ
ΤΑΚΤΙΚΗ ΔΙΑΔΙΚΑΣΙΑ



(4891/2015)

(5381/2015)

(7650/2015)

(3216/2018)

Αριθμός Απόφασης

1500 /2019

ΤΟ ΜΟΝΟΜΕΛΕΣ ΠΡΩΤΟΔΙΚΕΙΟ ΠΕΙΡΑΙΩΣ

ΣΥΓΚΡΟΤΗΘΗΚΕ από τη Δικαστή Μαρία Λουτράρη, Πρωτοδίκη, την οποία όρισε ο Πρόεδρος του Τριμελούς Συμβουλίου Διοίκησης του Πρωτοδικείου και από τη Γραμματέα Σπυριδούλα Βαλλιανάτου.

ΣΥΝΕΔΡΙΑΣΕ δημόσια στο ακροατήριό του στις 28 Νοεμβρίου 2018 για να δικάσει την επόμενη υπόθεση:

Α. ΤΗΣ ΚΑΛΟΥΣΑΣ-ΕΝΑΓΟΥΣΑΣ:

του κατοίκου Αττικής (αρ.) με ΑΦΜ: , η οποία παραστάθηκε δια του πληρεξουσίου δικηγόρου της Ανδρέα Ματσάκα (ΑΜ/ΔΣΑ 34739), που κατέθεσε έγγραφες προτάσεις.

**ΤΟΥ ΚΑΘ' ΟΥ Η ΚΛΗΣΗ- ΕΝΑΓΟΜΕΝΟΥ-
ΑΝΑΚΟΙΝΩΝΟΝΤΟΣ ΤΗ ΔΙΚΗ-ΠΡΟΣΕΠΙΚΑΛΟΥΝΤΟΣ-
ΠΑΡΕΜΠΗΠΤΟΝΤΟΣ ΕΝΑΓΟΝΤΟΣ:** του

, κατοίκου Αθηνών, ο οποίος παραστάθηκε δια του
πληρεξουσίου δικηγόρου του Γεωργίου Σφυρή (ΑΜ/ΔΣΑ 18325), που
κατάθεσε έγγραφες προτάσεις

**ΤΗΣ ΚΑΘ' ΗΣ Η ΚΛΗΣΗ-ΕΝΑΓΟΜΕΝΗΣ-
ΠΡΟΣΕΠΙΚΑΛΟΥΣΑΣ-ΠΑΡΕΜΠΗΠΤΟΝΤΩΣ ΕΝΑΓΟΥΣΑΣ:**

Της Ανώνυμης Εταιρίας με την επωνυμία «

» και με το διακριτικό τίτλο «

», που εδρεύει στο

Αττικής (αρ. και αρ.) και
εκπροσωπείται νόμιμα, η οποία εκπροσωπήθηκε από τον πληρεξούσιο
δικηγόρο της Αναστάσιο Ρουμελιώτη (ΑΜ/ΔΣΑ 19008), που κατέθεσε
έγγραφες προτάσεις.

**ΤΗΣ ΚΑΘ' ΗΣ Η ΚΛΗΣΗ - ΑΝΑΚΟΙΝΩΣΗ ΔΙΚΗΣ -
ΠΡΟΣΕΠΙΚΑΛΟΥΜΕΝΗΣ - ΠΑΡΕΜΠΗΠΤΟΝΤΩΣ-**

ΕΝΑΓΟΜΕΝΗΣ: Της ασφαλιστικής εταιρίας με την επωνυμία

«
», που εδρεύει στο Αττικής και εκπροσωπείται

νόμιμα, η οποία εκπροσωπήθηκε από την πληρεξούσια δικηγόρο της
Ξανθούλα Ρούση (ΑΜ/ΔΣΑ 37301) που κατέθεσε έγγραφες προτάσεις.

**ΤΗΣ ΚΑΘ' ΗΣ Η ΚΛΗΣΗ-ΠΡΟΣΕΠΙΚΑΛΟΥΜΕΝΗΣ-
ΠΑΡΕΜΠΗΠΤΟΝΤΩΣ ΕΝΑΓΟΜΕΝΗΣ:** Της Ανώνυμης Εταιρείας με

την επωνυμία «

και το διακριτικό τίτλο «

», που εδρεύει στην , νομίμως

9 φύλλο της με αριθ.
Πρωτοδικείου Πειραιώς

1500 /2019 αποφάσεως του Μονομελούς

εκπροσωπούμενης, η οποία εκπροσωπήθηκε από τον πληρεξούσιο δικηγόρο της Δημήτριο Γίτσα, που κατέθεσε έγγραφες προτάσεις.

Β. ΤΗΣ ΚΑΛΟΥΣΑΣ- ΕΝΑΓΟΜΕΝΗΣ- ΠΡΟΣΕΠΙΚΑΛΟΥΣΑΣ-ΠΑΡΕΜΠΗΠΤΟΝΤΩΣ ΕΝΑΓΟΥΣΑΣ:
Της Ανώνυμης Εταιρίας με την επωνυμία «

» και με το διακριτικό τίτλο «

», που εδρεύει στο

Αττικής αρ. και αρ.) και εκπροσωπείται νόμιμα, η οποία εκπροσωπήθηκε από τον πληρεξούσιο δικηγόρο της Αναστάσιο Ρουμελιώτη (ΑΜ/ΔΣΑ 19008), που κατέθεσε έγγραφες προτάσεις.

ΤΗΣ ΚΑΘ' ΗΣ Η ΚΛΗΣΗ-ΠΡΟΣΕΠΙΚΑΛΟΥΜΕΝΗΣ- ΠΑΡΕΜΠΗΠΤΟΝΤΩΣ ΕΝΑΓΟΜΕΝΗΣ: Της Ανώνυμης Εταιρείας με την επωνυμία «

» και το διακριτικό τίτλο «

», που εδρεύει στην Αθήνα (), νομίμως εκπροσωπούμενης, η οποία εκπροσωπήθηκε από τον πληρεξούσιο δικηγόρο της Δημήτριο Γίτσα, που κατέθεσε έγγραφες προτάσεις.

ΤΗΣ ΚΑΘ' ΗΣ Η ΚΛΗΣΗ - ΑΝΑΚΟΙΝΩΣΗ ΔΙΚΗΣ - ΠΡΟΣΕΠΙΚΑΛΟΥΜΕΝΗΣ - ΠΑΡΕΜΠΗΠΤΟΝΤΩΣ- ΕΝΑΓΟΜΕΝΗΣ: Της ασφαλιστικής εταιρίας με την επωνυμία «

», που εδρεύει στο και εκπροσωπείται νόμιμα, η οποία εκπροσωπήθηκε από την πληρεξούσια δικηγόρο της Ξανθούλα Ρούση (ΑΜ/ΔΣΑ 37301) που κατέθεσε έγγραφες προτάσεις.

ΤΟΥ ΚΑΘ' ΟΥ Η ΚΛΗΣΗ- ΕΝΑΓΟΜΕΝΟΥ- ΑΝΑΚΟΙΝΩΝΟΝΤΟΣ ΤΗ ΔΙΚΗ-ΠΡΟΣΕΠΙΚΑΛΟΥΝΤΟΣ- ΠΑΡΕΜΠΗΠΤΟΝΤΟΣ ΕΝΑΓΟΝΤΟΣ:

του

, κατοίκου Αθηνών, ο οποίος παραστάθηκε δια του πληρεξουσίου δικηγόρου του Γεωργίου Σφυρή (ΑΜ/ΔΣΑ 18325), που κατάθεσε έγγραφες προτάσεις.

ΤΗΣ ΚΑΘ' ΗΣ Η ΚΛΗΣΗ- ΕΝΑΓΟΥΣΑΣ:

του , κατοίκου αρ.
) με ΑΦΜ: , η οποία παραστάθηκε δια του πληρεξουσίου δικηγόρου της Ανδρέα Ματσάκα (ΑΜ/ΔΣΑ 34739), που κατέθεσε έγγραφες προτάσεις.

Γ. ΤΟΥ ΚΑΛΟΥΝΤΟΣ-ΕΝΑΓΟΜΕΝΟΥ-ΑΝΑΚΟΙΝΩΝΟΝΤΟΣ ΤΗ ΔΙΚΗ-ΠΡΟΣΕΠΙΚΑΛΟΥΝΤΟΣ-ΠΑΡΕΜΠΗΠΤΟΝΤΟΣ ΕΝΑΓΟΝΤΟΣ:

του κατοίκου Αθηνών, ο οποίος παραστάθηκε δια του πληρεξουσίου δικηγόρου του Γεωργίου Σφυρή (ΑΜ/ΔΣΑ 18325), που κατάθεσε έγγραφες προτάσεις.

ΤΗΣ ΚΑΘ' ΗΣ Η ΚΛΗΣΗ -ΑΝΑΚΟΙΝΩΣΗ ΔΙΚΗΣ - ΠΡΟΣΕΠΙΚΑΛΟΥΜΕΝΗΣ - ΠΑΡΕΜΠΗΠΤΟΝΤΩΣ-ΕΝΑΓΟΜΕΝΗΣ:

Της ασφαλιστικής εταιρίας με την επωνυμία

», που εδρεύει στο Αττικής και εκπροσωπείται νόμιμα, η οποία εκπροσωπήθηκε από την πληρεξούσια δικηγόρο της Ξανθούλα Ρούση (ΑΜ/ΔΣΑ 37301) που κατέθεσε έγγραφες προτάσεις.

Η ΕΝΑΓΟΥΣΑ ζήτησε να γίνει δεκτή η από 6-8-2015 αγωγή της, η οποία κατατέθηκε στη Γραμματεία του Δικαστηρίου αυτού με αριθ. έκθ. κατάθ. 4891/2015, **Η ΠΡΟΣΕΠΙΚΑΛΟΥΣΑ-ΠΑΡΕΜΠΗΠΤΟΝΤΩΣ ΕΝΑΓΟΥΣΑ** ζήτησε να γίνει δεκτή η από 15-9-2015 αγωγή της, η οποία κατατέθηκε στη Γραμματεία του Δικαστηρίου αυτού με αριθ. έκθ. κατάθ. 5381/2016 και **Ο ΑΝΑΚΟΙΝΩΝΩΝ ΤΗ ΔΙΚΗ-ΠΡΟΣΕΠΙΚΑΛΩΝ-ΠΑΡΕΜΠΗΠΤΟΝΤΩΣ ΕΝΑΓΩΝ** ζήτησε να γίνει δεκτή η από 8-12-2015 προσεπίκληση-παρεμπίπτουσα αγωγή

έκθ. κατάθ. 4891/2015 αγωγή, Β) η από 15-9-2015 και με αριθμό κατάθεσης 5381/2015 παρεμπόδιουσα αγωγή, και Γ) η από 8-12-2015 και με αριθμό κατάθεσης 7650/2015 ανακοίνωση δίκης-προσεπίκληση-παρεμπόδιουσα αγωγή, δυνάμει των με αριθμό έκθεσης κατάθεσης 3216/2018, 4257/2018 και 3216/2018 κλήσεων, οι οποίες πρέπει, εφόσον εκκρεμούν ενώπιον του ίδιου Δικαστηρίου, κατ' εφαρμογήν των διατάξεων των άρθρων 31 παρ. 1, 2 και 246 ΚΠολΔ να ενωθούν και να συνεκδικασθούν, λόγω της πρόδηλης μεταξύ τους συναφείας και διότι έτσι διευκολύνεται και επιταχύνεται η διεξαγωγή της δίκης, επέρχεται δε και μείωση των εξόδων, η υπόθεση δε, μετά τη διενέργεια πραγματογνωμοσύνης, κρίνεται ώριμη προς περαιτέρω συζήτησή της.

II. Από τις καταθέσεις των μαρτύρων αποδείξεως και ανταποδείξεως, ενός για κάθε απλό ομόδικο, που περιέχονται στα ταυτάριθμα με την με αριθμό 5714/2017 μη οριστική απόφαση του Δικαστηρίου τούτου, από τις με αριθμούς 36^A/5-7-2016 και 2439/8-7-2016 ένορκες βεβαιώσεις των μαρτύρων και που λήφθηκαν η πρώτη ενώπιον της Ειρηνοδίκου Νέας Ιωνίας και η δεύτερη ενώπιον της Ειρηνοδίκου Αθηνών επιμελεία της ενάγουσας κατόπιν νομότυπης και εμπρόθεσμης κλήτευσης των εναγομένων (βλέπε τις με αριθμούς 1657Ζ'/30-6-2016 και 1840ΣΤ'/30-6-2016 εκθέσεις επίδοσεων των δικαστικών επιμελητών στο Εφετείο Αθηνών Αθανασίου Γεωργαντόπουλου και Δημητρίου Χρυσικόπουλου, αντιστοίχως), μη λαμβανομένης όμως υπόψη της με αριθμόν 32.212/16-3-2017 ένορκης βεβαίωσης του μάρτυρα που λήφθηκε ενώπιον της Συμβολαιογράφου Αθηνών Μαρίας-Ελένης Μαγκλάρη επιμελεία του πρώτου εναγομένου, διότι δεν λήφθηκε νομότυπα, ήτοι κατόπιν νομίμου και εμπροθέσμου κλητεύσεως της ενάγουσας στην αναφερόμενη στο δικόγραφο της αγωγής της διεύθυνση κατοικίας της στην οδό Αττικής, αλλά με κλήτευση σε

παλαιότερη κατοικία της στη [redacted] Αττικής, επί της [redacted] αρ.
[redacted], σύμφωνα με την προσκομιζόμενη με επίκληση με αριθμό 9846Γ/13-3-
2017 έκθεση επίδοσης του δικαστικού επιμελητή στο Εφετείο Αθηνών
Κυριάκου Διαμονίτη, από την με αριθ. 250/2018 έκθεση
πραγματογνωμοσύνης του διορισθέντος με την με αριθμό 5714/2017 μη
οριστική απόφαση του Δικαστηρίου τούτου πραγματογνώμονος

[redacted] του [redacted] πλαστικού χειρουργού, η οποία εκτιμάται
ελεύθερα από το Δικαστήριο, κατ' άρθρο 387 ΚΠολΔ, από τις
εκτιμώμενες επίσης ελευθέρως, κατ' άρθρο 390 ΚΠολΔ, λοιπές
γνωμοδοτήσεις, ήτοι της από 31-5-2014 ιατρικής γνωμοδότησης που
συντάχθηκε από τους ιατροδικαστές [redacted] και [redacted] τη

και της από 27-8-2018 ιατρικής πραγματογνωμοσύνης του
πλαστικού χειρουργού [redacted], που προσκομίζονται
με επίκληση από την ενάγουσα, από την από 6-3-2017 ιατρική έκθεση-
γνωμάτευση του πλαστικού χειρουργού [redacted] και την από
13-3-2017 ιατρική γνωμάτευση του πλαστικού χειρουργού

[redacted] που προσκομίζονται με επίκληση από τον εναγόμενο,
από όλα τα έγγραφα που οι διάδικοι προσκομίζουν και επικαλούνται
νομίμως, άλλα προς άμεση απόδειξη και άλλα ως δικαστικά τεκμήρια,
από τα διδάγματα της λογικής και της κοινής πείρας, που λαμβάνονται
υπόψη αυτεπαγγέλτως από το Δικαστήριο, αποδεικνύονται τα ακόλουθα
πραγματικά περιστατικά:

Α) Ως προς την πρώτη (κύρια) αγωγή: Η ενάγουσα, γεννηθείσα
στις 4-7-1981, σε ηλικία 28 ετών περίπου, ούσα παχύσαρκος, ξεκίνησε
να ακολουθεί ειδική δίαιτα για απώλεια σωματικού βάρους και μέσα σε
ένα διάστημα περίπου δυο (2) ετών (αρχές 2009-τέλος του 2010) μέσω
ειδικού διατροφικού προγράμματος που ακολούθησε αυστηρά,
κατόρθωσε να χάσει σημαντικό βάρος και ειδικότερα εβδομήντα πέντε
(75) κιλά από τα συνολικά 140 που ζύγιζε πριν ξεκινήσει την ειδική

δίαιτα, φθάνοντας για το φυσιολογικό για το ύψος της επίπεδο, το οποίο είχε ήδη σταθεροποιηθεί κατά το έτος 2011 (ήτοι 65 κιλά σε ύψος 1,65 εκ). Ωστόσο, αναπόφευκτη συνέπεια της απώλειας σημαντικού σωματικού βάρους ήταν η χαλάρωση του δέρματός της σε διάφορα σημεία του σώματός της και συγκεκριμένα στην κοιλία, στους μαστούς και τους βραχίονες. Είναι δε γνωστό ότι η χαλάρωση του δέρματος και η απώλεια της ελαστικότητάς του μετά από μια μαζική απώλεια βάρους είναι φυσιολογική συνέπεια, αφού λόγω της παχυσαρκίας το δέρμα «τεντώνει» υπερβολικά, αλλά μετά την απώλεια των περιττών κιλών, χαλαρώνει και «κρεμάει». Η χαλάρωση του δέρματος μετά από μαζική απώλεια βάρους για τις γυναίκες είναι πιο έντονη στους μαστούς, που μπορεί να χάσουν το σχήμα τους, δηλαδή να γίνουν επίπεδοι και χαλαροί, στο δέρμα κάτω από τα μπράτσα, ενώ η χαλάρωση και το κρέμασμα της κοιλίας είναι συχνό φαινόμενο σε άνδρες και γυναίκες. Μπορεί να εμφανιστεί και σε άλλα σημεία του σώματος, όπως στο πρόσωπο, το λαιμό, τους γοφούς και τους μηρούς. Η χαλάρωση του δέρματος μετά από μεγάλη απώλεια βάρους μετά από δίαιτα ή «βαριατρική» επέμβαση, μπορεί να διορθωθεί μόνο με χειρουργική επέμβαση, οπότε γίνεται λόγος για πλαστική αποκατάσταση. Έτσι, η διενέργεια πλαστικών επεμβάσεων, είναι αναγκαία σε αυτές τις περιπτώσεις, για αποκατάσταση των δυσμορφιών, όχι μόνο για αισθητικούς, αλλά και για λειτουργικούς λόγους, λόγω της εξασθένησης των κοιλιακών τοιχωμάτων, αλλαγής της φυσιολογικής στάσης του σώματος κλπ., που εάν δεν αντιμετωπιστούν έγκαιρα, μπορεί να έχουν δυσάρεστες επιπτώσεις στην υγεία. Η πλαστική χειρουργική διακρίνεται διεθνώς σε αισθητική και σε επανορθωτική. Η αισθητική χειρουργική βελτιώνει χαρακτηριστικά ενός ασθενούς σε αισθητικό επίπεδο, χωρίς να υπάρχει πραγματικά δυσμορφία ή τραύμα. Από την άλλη πλευρά, ο σκοπός της επανορθωτικής πλαστικής χειρουργικής, δεν είναι μόνο το αισθητικό αποτέλεσμα, αλλά και η λειτουργία του σώματος



στην οποία αντιστοιχεί η δυσμορφία. Στην περίπτωση της ενάγουσας, η αποκατάσταση των δυσμορφιών στην περιοχή της κοιλίας, των μαστών και των βραχιόνων της ήταν απαραίτητη, όχι μόνον για αισθητικούς, αλλά για λειτουργικούς λόγους. Διότι, μετά την απώλεια εβδομήντα πέντε κιλών από το σώμα της υπήρχε μεγάλη χαλάρωση του δέρματος στην κοιλία, τους μαστούς και τους βραχιόνες της και συγκεκριμένα, υπήρχε περίσσεια χαλαρωμένου δέρματος και λίπους στην πρόσθια κοιλιακή της χώρα, που αναδιπλώνονταν στο επάνω μέρος της περιγεωνητικής της περιοχής, καθώς και σε αμφότερες τις πλάγιες κοιλιακές χώρες. Οι κοιλιακοί της μύες ήταν χαλαροί, οι μαστοί ήταν επίπεδοι, χαλαροί και πεσμένοι, έχοντας χάσει το σχήμα τους. Οι βραχιόνες της ήταν αρκετά πλαδαροί, ενώ το δέρμα από αμφοτέρους τους βραχιόνες «κρεμόταν» κατά τρόπο αντιαισθητικό. Χαλάρωση του δέρματος υπήρχε σε αμφοτέρους τους μηρούς της, οι οποίοι, λόγω της απώλειας βάρους, ήταν πλαδαροί και χαλαρωμένοι. Ωστόσο, το μεγαλύτερο και πιο έντονο πρόβλημα περίσσειας χαλαρωμένου δέρματος και λίπους εντοπιζόταν στην περιοχή της κοιλίας, του στήθους και των βραχιόνων. Όλα τα παραπάνω αποτελούσαν, ως προαναφέρθηκε, φυσιολογική, και αναπόφευκτη απώλεια της μαζικής απώλειας σωματικού βάρους (75 κιλών) και η μόνη ενδεδειγμένη ιατρικά λύση για την αντιμετώπιση των συνεπειών αυτών ήταν η πλαστική επέμβαση, η οποία θα επιτελούσε, όχι μόνον αισθητικό, αλλά και λειτουργικό σκοπό. Διότι η ενάγουσα, λόγω της προπεριγραφόμενης εικόνας του σωματικού της περιγράμματος με την περίσσεια και χαλάρωση του δέρματος στα προπεριγραφόμενα σημεία, παρουσίαζε μια σειρά από λειτουργικά προβλήματα, όπως δυσκολία στο βάδισμα, αλλαγή της φυσιολογικής στάσης του σώματος και ήταν ορατός ο κίνδυνος εμφάνισης κοιλιοκήλης. Μετά από έρευνα σε ειδικούς ιατρούς με την ειδικότητα των πλαστικών χειρουργών, η ενάγουσα κατέληξε στον πρώτο των εναγομένων,

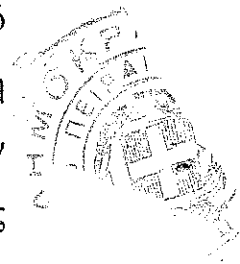
, ο οποίος είναι ιδιαίτερα γνωστός στο ευρύ κοινό, λόγω των συχνών εμφανίσεών του στα ΜΜΕ. Μάλιστα στην επίσημη ιστοσελίδα αυτού στο διαδίκτυο εμφανιζόταν ως ειδικός (specialist) σε επεμβατικές τεχνικές, μεταξύ των οποίων και οι προαναφερόμενες επεμβάσεις, αλλά και αυτές που διενεργήθηκαν και θα αναλυθούν κατωτέρω. Η ενάγουσα, επισκέφθηκε το ιατρείο του ως άνω τον Ιούλιο του 2011, το οποίο βρίσκεται στην Αθήνα, επί της οδού αρ. και φέρει την επωνυμία «

», με μοναδικό εταίρο-διαχειριστή τον ίδιο (πρώτο των εναγομένων). Τα πρώτα ραντεβού πραγματοποιήθηκαν με τον διευθυντή του ιατρείου του πρώτου των εναγομένων, ο οποίος δεν είχε γνώσεις πλαστικής χειρουργικής, πλην όμως λειτουργούσε ως «φερέφωνο» του πρώτου των εναγομένων, διαβεβαιώνοντας την ενάγουσα για την μεγάλη εμπειρία και γνώση του εν λόγω ιατρού και τα καταπληκτικά αποτελέσματα σε ανάλογες επεμβάσεις, τονίζοντας ότι δεν υπήρχε κανένας λόγος ανησυχίας από την πλευρά της, διότι οι τομές που θα έπρεπε να γίνουν στο σώμα της θα ήταν πολύ μικρές και καλά «κρυμμένες». Τελικώς η ενάγουσα κατάφερε να συναντηθεί με τον πρώτο των εναγομένων στο ιατρείο του τον Αύγουστο του 2011, ο οποίος, αφού την εξέτασε, της πρότεινε να υποβληθεί σε τρεις (3) πλαστικές επεμβάσεις, τις οποίες έκρινε αναγκαίες για την αποκατάσταση των προβληματικών σημείων του σώματός της και συγκεκριμένα της συνέστησε: α) κοιλιοπλαστική, β) πλαστική και ανόρθωση μαστών με τοποθέτηση ενθεμάτων και γ) πλαστική και ανόρθωση βραχιόνων, για την αφαίρεση της περίσσειας δέρματος και λίπους στις περιοχές της κοιλιακής χώρας και των βραχιόνων της και την ανόρθωση αμφοτέρων των μαστών της. Ο πρώτος εναγόμενος μάλιστα



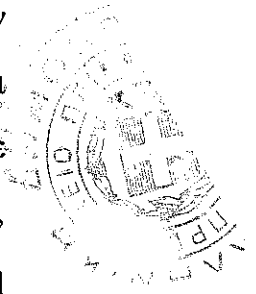
της συνέστησε και πλαστική επέμβαση στους μηρούς της, αλλά τη δεδομένη χρονική στιγμή, όπως της είπε, δεν ήταν τόσο επείγουσα η συγκεκριμένη επέμβαση, σε αντίθεση με τις τρεις προαναφερθείσες. Την διαβεβαίωσε δε ότι το αποτέλεσμα θα είναι επιτυχές, λόγω της εμπειρίας του και την ικανότητάς του ως χειρουργού. Την 7-10-2011 η ενάγουσα πραγματοποίησε την πρώτη χειρουργική επέμβαση (κοιλιοπλαστική) στη δεύτερη εναγομένη εταιρία-θεραπευτήριο, κατά την οποία, σύμφωνα με το με την αυτή ημερομηνία πρακτικό χειρουργείου που τηρείτο στα αρχεία της δεύτερης των εναγομένων και υπογράφεται από τον πρώτο των εναγομένων πραγματοποιήθηκε «μεσαία τροποποιημένη κοιλιοπλαστική» και επί λέξει περιγράφεται ειδικότερα η επέμβαση ως εξής: «υπό γενική ενδοτράχειο αναισθησία έγινε κοιλιοπλαστική υπό πολύ περίσσειμα δέρματος με την αφαίρεση περίσσειας δέρματος. Plication θήκη κοιλιακού μυός. Δημιουργία καινούργου ομφαλού. Παροχέτευση. Συρραφή». Η επέμβαση διήρκεσε συνολικά πέντε ώρες με γενική νάρκωση, ενώ χρειάστηκε να διανυκτερεύσει η ενάγουσα στο δεύτερο εναγόμενο ιδιωτικό θεραπευτήριο για μια νύκτα, δηλαδή εισήλθε στις 7-10-2011 και εξήλθε στις 8-11-2011. Μετά την επέμβαση η ενάγουσα έπρεπε να φοράει ειδική σφιχτή ζώνη που κάλυπτε το σώμα της από την περιοχή κάτω από το στήθος μέχρι το τέλος της κοιλίας για έναν μήνα μετά την επέμβαση, την οποία θα μπορούσε να αφαιρέσει μόνο για λίγα λεπτά μετά τις 15 πρώτες ημέρες, και μόνον όταν ήτο ξαπλωμένη ή για λίγα λεπτά αν χρειαζόταν να ντυθεί ή να καθαρίσει την περιοχή της κοιλίας. Της εδόθησαν δε οδηγίες για φαρμακευτική αγωγή με αντιβιοτικά, αντιφλεγμονώδη και παυσίπονα, και ειδικές κρέμες, τις οποίες προμηθεύτηκε από το ιατρείο του πρώτου των εναγομένων. Πραγματοποιήθησαν δε αλλαγές του τραύματος αρχικώς από το βοηθό του πρώτου των εναγομένων και ακολούθως από την ίδια την ενάγουσα στο σπίτι. Η ενάγουσα ισχυρίζεται

ότι μετά την πάροδο μηνός από το χειρουργείο, οπότε και κατέστη εφικτό να δει το αποτέλεσμα της επέμβασης που πραγματοποίησε στην περιοχή της κοιλίας της ο πρώτος των εναγομένων, διαπίστωσε ότι αυτή ήταν ανεπιτυχής και κακότεχνη, αφού το αποτέλεσμα ήταν άκρως αντιαισθητικό, η δε αναδιαμόρφωση της κοιλίας ήταν πλήρως ανεπιτυχής, με παρουσία προπέτειας μεγάλων δερματικών πτυχών και με εικόνα κακής χειρουργικής τεχνικής με δερματικές πτυχώσεις επί της ουλής στην αριστερή πλάγια κοιλιακή χώρα, ήτοι ότι δεν διενεργήθηκε lege artis. Ειδικότερα, ισχυρίζεται ότι ο εναγόμενος υπέπεσε στα εξής σφάλματα: 1^ο) ανεπιτυχής/μη ορθή αναδιαμόρφωση της κοιλίας και πλημμελής αποκατάσταση του προβλήματος της χαλάρωσης δέρματος της κοιλίας και της σύσφιξης αυτής και των εσωτερικών της τοιχωμάτων-εφόσον δεν διενεργήθηκε από το πρώτο εναγόμενο πλήρης αφαίρεση του χαλαρού δέρματος και του υποκείμενου λίπους της κοιλίας, ενώ συγχρόνως δεν επετεύχθη σύσφιξη της κοιλίας και των εσωτερικών της τοιχωμάτων- ενώ δημιουργήθηκε ασύμμετρη σε όλη της την έκταση, ρικνή και ορατή με πτυχώσεις ουλή, 2^ο) ανεπιτυχής-μη ορθή αναδιαμόρφωση του ομφαλού, εφόσον αντί να έχει τοποθετηθεί ορθά στη αναμενόμενη συμμετρική θέση, τούτος τοποθετήθηκε δεξιά, δηλαδή ασύμμετρα και όχι στη σωστή θέση που έχει ο ομφαλός σε ένα φυσιολογικό σώμα. Εν συνεχεία, τον Ιανουάριο του έτους 2012, η ενάγουσα αποφάσισε να προβεί στη δεύτερη πλαστική επέμβαση πλαστικής μαστών με τοποθέτηση ενθεμάτων από τον πρώτο των εναγομένων. Επιπλέον ο τελευταίος, αποδεχόμενος ότι το αποτέλεσμα της κοιλιοπλαστικής που πραγματοποίησε δεν ήταν το επιθυμητό, καθόσον υπήρχε ακόμη περίσσεια δέρματος στην περιοχή της κοιλίας, θα πραγματοποιούσε, δωρεάν αυτή τη φορά, διορθωτική κοιλιοπλαστική ταυτόχρονα με την πλαστική μαστών (ανάστροφη), με τράβηγμα της περίσσειας του δέρματος της κοιλίας από την περιοχή κάτωθι και κατά



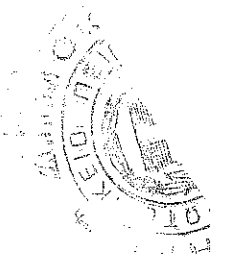
μήκος των μαστών. Η ενάγουσα, εφόσον ο πρώτος των εναγομένων την διαβεβαίωσε ότι το αποτέλεσμα θα ήταν άρτιο και ότι δεν συνέτρεχε λόγος ανησυχίας, συνήνεσε στο να πραγματοποιηθεί και η επέμβαση αυτή, η οποία και διενεργήθηκε στις εγκαταστάσεις του β' των εναγομένων ιδιωτικού θεραπευτηρίου την 16 Ιανουαρίου 2012. Σύμφωνα με το με την αυτή ημερομηνία πρακτικό χειρουργείου, η ενάγουσα υποβλήθηκε σε «κάθετη μαστοπλαστική (με τοποθέτηση ενθεμάτων) μια επέμβαση», η οποία (επέμβαση) διήρκεσε οκτώ ώρες, παρέμεινε δε η ενάγουσα στο δεύτερο εναγόμενο ιδιωτικό θεραπευτήριο για μια νύκτα, δηλαδή εισήλθε στις 16-1-2012 και εξήλθε στις 17-1-2012. Πιο συγκεκριμένα, στο ανωτέρω πρακτικό χειρουργείου που υπογράφεται από τον πρώτο των εναγομένων περιγράφονται οι ιατρικές πράξεις στις οποίες προέβη στο σώμα της ενάγουσας και δη: «υπό γενική ενδοτράχειο αναισθησία έγινε ανόρθωση μαστών με την τεχνική κάθετης μαστοπλαστικής και τοποθέτηση ενθεμάτων subfascial ALLEGRAN CML-265. Αφαίρεση περισεύματος άνω κοιλιακού τοιχώματος με στήριξη. Παροχέτευση. Συρραφή με Ethicon 2/0 στο περιόστεο», δηλαδή από τα περιγραφόμενα ανωτέρω προκύπτει ότι η ανόρθωση των μαστών έγινε με την τεχνική της κάθετης μαστοπλαστικής (με τοποθέτηση ενθεμάτων), παράλληλα δε ο πρώτος εναγόμενος επιχείρησε νέα κοιλιοπλαστική στο άνω κοιλιακό τοίχωμα. Η ενάγουσα ισχυρίζεται ότι το αποτέλεσμα και της δεύτερης επέμβασης-μαστοπλαστικής (πλαστικής και ανόρθωσης μαστών με τοποθέτηση ενθεμάτων) ήταν και αυτό παντελώς ανεπιτυχές, ενώ παράλληλα δεν βελτιώθηκε καθόλου το αποτέλεσμα της πρώτης επέμβασης κοιλιοπλαστικής με τη νέα διορθωτική επέμβαση κοιλίας που έγινε ταυτόχρονα με τη μαστοπλαστική. Πλέον συγκεκριμένως, ισχυρίζεται ότι υπήρχε πλήρης ανομοιομορφία στους μαστούς και στις θηλές της, δηλαδή υπήρχε σαφής υψομετρική διαφορά μεταξύ των θηλών-η δεξιά θηλή ειδικά ήταν σε

σημείο κατώτερο της αριστερής. Επίσης, υπήρχε και διαφοροποίηση των μετεγχειρητικών σε σύγκριση με τις προεγχειρητικές θηλές, εφόσον οι μετεγχειρητικές θηλές εμφάνιζαν κατά πολύ μεγαλύτερη διάμετρο σε σχέση με την προ του χειρουργείου κατάσταση. Επίσης η δεξιά θηλή, πέραν του αισθητικού προβλήματος, έχει υποστεί στα νεύρα σοβαρή μόνιμη βλάβη, καθώς δεν την αισθάνεται καθόλου αγγίζοντάς την. Τα ενθέματα διακρίνονταν με γυμνό μάτι μέσα στο στήθος της ενάγουσας, από το που ξεκινούν μέχρι το που τελειώνουν εντελώς αφύσικα, ανάμεσα στους δυο μαστούς υπήρχε κακή συρραφή, καθώς το δέρμα ήταν στο σημείο αυτό «τσαλακωμένο» και «ζαρωμένο». Στον αριστερό μαστό το ένθεμα είχε τοποθετηθεί υψηλότερα σε σχέση με τον δεξί μαστό, εμφανίζοντας πλήρη ανομοιομορφία και δυσλειτουργία. Ακόμη, το στήθος δεν ήταν ανορθωμένο και στητό (δηλαδή σε υψηλότερη θέση από την προεγχειρητική κατάσταση), αλλά με φορά προς τα κάτω. Το μέγεθος των θηλών ήταν μεγάλο συγκριτικά με το μέγεθος των μαστών, ενώ εξακολουθούσε να είναι ορατή η περίσσεια δέρματος (υπό την μορφή πτυχώσεων) σε αμφότερες τις πλάγιες θωρακικές χώρες στα κάτω όρια των έξω επιφανειών των μαστών, ενώ μεταξύ των μαστών υπήρχε κακή συρραφή του δέρματος. Κάτω από τους μαστούς υπήρχαν δύσμορφες τομές μήκους 28 εκατοστών, βλάβη που είναι αντιαισθητική, μόνιμη και μη αναστρέψιμη. Δηλαδή το αποτέλεσμα της μαστοπλαστικής δεν ήταν *lege artis*. Ειδικότερα, ισχυρίζεται ότι ο πρώτος εναγόμενος υπέπεσε στα εξής σφάλματα: 1^{ov}) αντιαισθητικό αποτέλεσμα εξαιτίας της ανομοιομορφίας των μαστών και των θηλών-διαφορετικότητα των μετεγχειρητικών θηλών σε σύγκριση με τις προεγχειρητικές θηλές, 2^{ov}) αντιαισθητικό αποτέλεσμα των μαστών στις πλάγιες θωρακικές χώρες στα κάτω όρια των έξω επιφανειών των μαστών, υπό την μορφή δερματικών πτυχώσεων, λόγω κακής χειρουργικής τεχνικής, 3^{ov}) κακή συρραφή μεταξύ των μαστών-δημιουργία εμφανών, ρικνών και



ασύμμετρων ουλών κάτω από τους μαστούς. 4^ο) ανεπιτυχής διόρθωση της κοιλίας, το αποτέλεσμα της οποίας είναι ακριβώς το ίδιο με αυτό της 1^{ης} κοιλιοπλαστικής, διότι εξακολουθούσαν να είναι ορατές δύσμορφες πτυχώσεις δέρματος τόσο στην πρόσθια, όσο και στις πλάγιες κοιλιακές χώρες επί της ουλής, η ουλή της κοιλιοπλαστικής ήταν ρικνή, με πτυχές στην αριστερή πλάγια κοιλιακή χώρα και ασύμμετρη σε όλη την έκτασή της, ενώ ο ομφαλός δεν τοποθετήθηκε σε αναμενόμενη συμμετρική θέση. Περαιτέρω, η ενάγουσα, μετά από το διάστημα ενός σχεδόν μήνα από την προγενέστερη επέμβαση μαστοπλαστικής (με κοιλιοπλαστική) υποβλήθηκε στις 21-2-2012, από τον πρώτο των εναγομένων, στην τρίτη κατά επέμβαση στους βραχιόνες της, δηλαδή σε πλαστική ανόρθωση βραχιόνων άμφω, προκειμένου να διορθώσει την περίσσεια του δέρματος και λίπους στο κάτω μέρος αυτών. Και η επέμβαση αυτή διενεργήθηκε στο δεύτερο των εναγομένων ιδιωτικό θεραπευτήριο, διήρκεσε δε από τις 11.40 π.μ. έως και στις 18.00 μ.μ. της ίδιας ημέρας, υπό μέθη. Στο σχετικό πρακτικό χειρουργείου αναγράφεται ότι η ενάγουσα υποβλήθηκε σε «ανόρθωση βραχιόνων άμφω», και ειδικότερα αναφέρονται στην περιγραφή της επέμβασης, που υπογράφεται από τον πρώτο των εναγομένων, επί λέξει: «υπό τοπική αναισθησία και μέθη έγινε λιποαναρρόφηση βραχιόνων (500 ml λίπους). Ακολουθεί ανόρθωση βραχιόνων με την αφαίρεση περίσσειας δέρματος. Συρραφή με την τεχνική pen-rose. Συρραφή με την τεχνική fish mouth». Η ενάγουσα ισχυρίζεται ότι ούτε και αυτή η επέμβαση που πραγματοποίησε ο πρώτος των εναγομένων ήταν επιτυχής. Και τούτο διότι οι ουλές σε αμφοτέρους τους βραχιόνες της ήταν δύσμορφες και ασύμμετρες, με καμπυλοειδή πορεία, με αναδιπλώσεις κατά μήκος τους και αμφοτερόπλευρα εκτείνονται μέχρι τις αγκωνιαίες χώρες. Ότι στη δεξιά μασχαλιαία χώρα διαπιστώνεται περίσσεια δέρματος υπό τη μορφή της πτύχωσης, εγκαταλείποντας εισολκή («τράβηγμα προς τα μέσα»), δυσχεραίνοντας

την υγιεινή της περιοχής. Πιο συγκεκριμένα, ισχυρίζεται ότι ο πρώτος εναγόμενος υπέπεσε στα εξής σφάλματα: 1^{ov}) αντιαισθητικό αποτέλεσμα λόγω των δύσμορφων και ασύμμετρων ουλών κατά μήκος των βραχιόνων της. Ήτοι ενώ η τομή της de lege artis διεξαχθείσας βραχιονοπλαστικής θα πρέπει να εκτείνεται κατά μήκος της εσωτερικής επιφανείας του βραχίονα, στην περίπτωση της, οι τομές είναι δύσμορφες, ασύμμετρες με καμπυλοειδή πορεία, με αναδιπλώσεις κατά μήκος τους και αμφοτερόπλευρα εκτείνονται μέχρι τις αγκωνιαίες χώρες (δηλαδή στην εξωτερική πλευρά του βραχίονα). 2^{ov}) αντιαισθητικό αποτέλεσμα λόγω της περίσσειας δέρματος στη δεξιά μασχαλιαία χώρα-βλάβη της δεξιάς μασχάλης (δημιουργία εισολκής-τραβήγματος του δέρματος προς τα μέσα) λόγω εσφαλμένης αφαίρεσης δέρματος. Ενώ σε μια de lege artis και επιτυχημένη βραχιονοπλαστική, θα έπρεπε να έχει αντιμετωπιστεί αποτελεσματικά η περίσσεια δέρματος, οι δε τομές θα έπρεπε να εκτείνονται συμμετρικά σε ευθεία γραμμή κατά μήκος της εσωτερικής πλευράς του βραχίονα και όχι να φαίνονται στην εξωτερική πλευρά του βραχίονα, ήτοι στις αγκωνιαίες χώρες, ενώ δεν θα έπρεπε να υπάρχει περίσσεια δέρματος, υπό την μορφή της πτύχωσης, στην περιοχή της μασχάλης. Αρχές Μαΐου του έτους 2012 η ενάγουσα άρχισε να αναζητά άλλον πλαστικό χειρουργό, προκειμένου να υποβληθεί σε νέες διορθωτικές συμπληρωματικές επεμβάσεις, επιλέγοντας τελικώς τον πλαστικό χειρουργό κ. . Ο τελευταίος, της συνέστησε συμπληρωματικές επεμβάσεις, με σκοπό τη βελτίωση της εικόνας του σώματός της. Λίγο αργότερα, και συγκεκριμένα αφότου μετά τις επισκέψεις της σε πλαστικούς χειρουργούς διαπιστώθηκαν τα σφάλματα του πρώτου των εναγομένων, απέστειλε στους εναγομένους εξώδικη διαμαρτυρία-κλήση-δήλωση, διαμαρτυρόμενη κυρίως για την αμελή συμπεριφορά του πρώτου και τις προθέσεις της για την υποβολή της σε νέες επεμβάσεις περί τα τέλη Σεπτεμβρίου, καλώντας τους συγχρόνως



προς εξωδικαστική επίλυση της διαφοράς σε συγκεκριμένο τόπο και χρόνο, με την επιφύλαξη παντός νομίμου δικαιώματός της. Ωστόσο οι εναγόμενοι δεν προσήλθαν προς τούτο. Ο δε πρώτος των εναγομένων υπέβαλε άμεσα αίτηση ασφαλιστικών μέτρων ενώπιον του Μονομελούς Πρωτοδικείου Αθηνών, για συντηρητική απόδειξη με την διενέργεια ιατρικής πραγματογνωμοσύνης, η οποία ωστόσο προσδιορίστηκε να συζητηθεί κατά το μήνα Δεκέμβριο του έτους 2012, ενώ η ενάγουσα, είχε ήδη προγραμματίσει επέμβαση, ως προαναφέρθηκε, περί τα τέλη Σεπτεμβρίου του ίδιου έτους. Πράγματι, στις 21-9-2012 υποβλήθηκε στην ιδιωτική κλινική από τον ανωτέρω πλαστικό χειρουργό σε χειρουργική-διορθωτική επέμβαση, υπό γενική νάρκωση, η οποία συνίστατο στην διόρθωση της χαλάρωσης του δέρματος της κοιλιακής της χώρας και ορθών κοιλιακών μυών, μετά από πλαστική κοιλίας και σε ανόρθωση των μαστών της, μετά από πλαστική μαστών που διενεργήθηκε. Μετά τη διορθωτική αυτή επέμβαση ο ίδιος ως άνω πλαστικός χειρουργός προέβη και σε έγχυση κορτιζόνης για την αντιμετώπιση των δύσμορφων ουλών των βραχιόνων της. Όπως καταγράφεται στο πρακτικό του χειρουργείου που συντάχθηκε αυθημερόν της επεμβάσεως και υπογράφεται από τον άνω πλαστικό χειρουργό, διενεργήθηκε «διόρθωση χαλάρωσης δέρματος κοιλιακής χώρας και ορθών κοιλιακών μυών μετά προηγηθείσας πλαστικής κοιλίας. Ανόρθωση μαστών μετά προηγηθείσας πλαστικής μαστών». Το αποτέλεσμα της επανορθωτικής επέμβασης από τον ιατρό κ. ικανοποίησε την ενάγουσα και το χαρακτηρίζει ως πετυχημένο, διορθώνοντας κατά πολύ τις πλημμέλειες στις οποίες υπέπεσε ο πρώτος των εναγομένων, πλην όμως δεν κατέστη δυνατόν, κατά τους ισχυρισμούς της, να διορθωθούν αυτές πλήρως, αλλά και έτερες μη αναστρέψιμες βλάβες στο σώμα της, όπως η μη πλήρης διόρθωση του πρόσθιου κοιλιακού τοιχώματος, με αποτέλεσμα να υπάρχει αυξημένος

κίνδυνος ανάπτυξης κοιλιοκοίλης, καθώς και οι ουλές κάτωθι των μαστών της, που δεν μπορούσαν να επανορθωθούν πλήρως χειρουργικά και αποτελούν μόνιμες αντιαισθητικές βλάβες. Για τις επισκέψεις της στον ως άνω ιατρό και για τη διενέργεια της επέμβασης που πραγματοποίησε, καθώς και για νοσήλεια στην ιδιωτική κλινική

—, δαπάνησε τα ακόλουθα ποσά: α) το ποσό των 110,00 Ευρώ, που κατέβαλε για ιατρική επίσκεψη στις 16-5-2012, β) το ποσό των 4.000,00 Ευρώ, που κατέβαλε ως προσωπική αμοιβή στον ως άνω ιατρό

για τη διενέργεια της χειρουργικής επέμβασης στις 21-9-2012 και για μετεγχειρητική παρακολούθησή της, γ) το ποσό των 2.024,22 Ευρώ, για δαπάνες νοσηλείων στην ιδιωτική κλινική . Συνεπώς, το συνολικό ποσό που δαπάνησε για τις ανωτέρω αιτίες, ανέρχεται σε εκείνο των 6.134,22 Ευρώ (ήτοι 110,00 Ευρώ + 4.000,00 Ευρώ + 2.024,22 Ευρώ). Ο εναγόμενος αρνείται την αγωγή ισχυριζόμενος ότι οι επεμβάσεις που πραγματοποίησε στο σώμα της ενάγουσας έγιναν σύμφωνα με τους κανόνες της ιατρικής επιστήμης και με άρτιο τρόπο, πλην όμως η ενάγουσα, ούσα «βαριατρική» ασθενής, έχρηζε περισσότερων επεμβάσεων για να επέλθει το επιθυμητό αισθητικώς αποτέλεσμα. Επίσης, ισχυρίστηκε ότι καμία μόνιμη βλάβη σε αισθητικό είτε σε οργανικό επίπεδο έχει επέλθει στην εναγομένη από τις επεμβάσεις που πραγματοποίησε. Εξάλλου, την αρτιότητα των επεμβάσεων που πραγματοποίησε ο ενάγων υπερασπίστηκε και με την από 17-7-2012 ενώπιον του Πρωτοδικείου Αθηνών αίτησή του για συντηρητική απόδειξη με τη διενέργεια πραγματογνωμοσύνης, που προαναφέρθηκε, ωστόσο απορρίφθηκε με την με αριθμόν 1310/2013 απόφαση του Δικαστηρίου αυτού ενόψει της πραγματοποίησης της επανορθωτικής επεμβάσεως από τον δεύτερο χειρουργό σε προγενέστερο της συζήτησης της αιτήσεως χρόνο. Εξάλλου, για τα ερειζόμενα από τους διαδίκους εν προκειμένω ζητήματα, διατάχθηκε σύμφωνα με την με αριθμό 5714/2017




μη οριστική απόφαση ιατρική πραγματογνωμοσύνη από τον ειδικό επιστήμονα-πλαστικό χειρουργό , ο οποίος κλήθηκε να γνωματεύσει επί δεκαέξι ερωτημάτων σχετικά με τις επεμβάσεις που πραγματοποίησε στο σώμα της ενάγουσας ο πρώτος των εναγομένων και των ευρημάτων στο σώμα της ενάγουσας. Ωστόσο, οι απαντήσεις του στα τεθέντα ως κρίσιμα ερωτήματα είναι εν πολλοίς θεωρητικές, γενικόλογες και αόριστες και βασίζονται κυρίως στα έγγραφα και τις φωτογραφίες που προσκόμισε ο πρώτος των εναγομένων. Ο πραγματογνώμων αναλώνεται σε επιστημονικές αναλύσεις για το σχεδιασμό και το είδος της επέμβασης σύμφωνα με τα πρακτικά χειρουργείου και τη διεθνή βιβλιογραφία, αποφεύγοντας όμως να εκτιμήσει τις ίδιες τις επεμβατικές πράξεις του πρώτου των εναγομένων, παραβλέποντας τελείως τα έγγραφα και τις φωτογραφίες που προσκόμισε η ενάγουσα και τα λοιπά ευρήματα στο σώμα της. Τα συμπεράσματά του δε υιοθετούν πλήρως τις θέσεις του πρώτου των εναγομένων σχετικά με την ανάγκη διενέργειας περισσότερων επεμβάσεων προκειμένου να επέλθει το επιθυμητό αποτέλεσμα, αντιπαρέρχεται δε την απάντηση σε κρίσιμα ερωτήματα, όπως ενδεικτικώς για την έκταση της ουλής κάτωθι του στήθους της ενάγουσας μήκους 28 εκ μετά την πραγματοποίηση της μαστοπλαστικής, που ακόμη και κατά την κοινή πείρα δεν είναι η ενδεδειγμένη, την οποία ωστόσο κρίνει στο τελικό του συμπέρασμα ως ενδεδειγμένη, για τη μειωμένη αισθητικότητα της θηλής της, η οποία κατά την κοινή πείρα παραπέμπει σε ιατρικό σφάλμα, ωστόσο ο ίδιος τη συνδέει μόνο με δυνατότητα ανταπόκρισης του στήθους σε διάρκεια κύησης και γαλουχίας, υποβαθμίζοντας πλήρως την μείωση της αίσθησης της αφής εν γένει και δη σε σεξουαλικό ερέθισμα, για την ταυτόχρονη αφαίρεση δέρματος της άνω κοιλίας ταυτοχρόνως με τη μαστοπλαστική, που οδήγησε και στην μεγάλη ουλή κάτωθι του στήθους της, την οποία αποφεύγει να χαρακτηρίσει ως «πλαστική κοιλίας», πλην αναφέρει ότι

αφαιρέθηκε δέρμα της άνω κοιλίας της, εγχειρητική πράξη που δεν είναι η ενδεδειγμένη, εφόσον οι ουλές της κοιλιοπλαστικής είναι γνωστό ότι πραγματοποιούνται χαμηλά στην κοιλιακή χώρα, ώστε να μπορούν να αποκρύπτονται από το εσώρουχο ή μαγιώ, ώστε να είναι όσο το δυνατόν λιγότερο ορατές. Επομένως, τα συμπεράσματα του εν λόγω πραγματογνώμονος, δεν μπορούν να εκτιμηθούν από το Δικαστήριο ως αξιόπιστα και ασφαλή για την κρινόμενη υπόθεση. Ωστόσο, όπως προκύπτει από τα λοιπά αποδεικτικά στοιχεία, τα οποία κρίνονται επαρκή για να αχθεί στην κρίση του το Δικαστήριο και κυρίως από την από 31-5-2014 ιατρική γνωμοδότηση των ιατροδικαστών

και οι οποίοι προσλήφθηκαν από την ενάγουσα, σε συνδυασμό με τις ένορκες βεβαιώσεις τούτων με αριθμούς 36^A/2016 και 2439/2016, οι οποίοι, σημειωτέον, ως ιατροδικαστές γνωμοδότησαν αρμοδίως, δεδομένου ότι ως γνωστόν ο κλάδος της ιατροδικαστικής ασχολείται εν γένει και με τα θέματα ιατρικής ευθύνης και δεοντολογίας (πηγή Wikipedia) για την υποβοήθηση του έργου της Δικαιοσύνης (κλάδος κλινικής ιατροδικαστικής), χωρίς να προκύπτει προς τούτο αμφιβολία από το με αριθμό πρωτ. /2017 έγγραφο του


ιατρικού συλλόγου Αθηνών που προσκομίζεται από τον πρώτο των εναγομένων, απορριπτομένων έτσι των περί του αντιθέτου ισχυρισμών του, ότι δηλαδή οι εν λόγω δεν διέθεταν ειδικές γνώσεις πλαστικής χειρουργικής ώστε να μπορέσουν να γνωματεύσουν αρμοδίως, από την από 27-8-2018 ιατρική πραγματογνωμοσύνη του προσληφθέντος επίσης από την ενάγουσα πλαστικού χειρουργού

ο οποίος απαντά πλήρως και με σαφήνεια σε όλα τα κρίσιμα τεθέντα ερωτήματα με την προαναφερόμενη με αριθμόν 5714/2017 μη οριστική απόφαση του Δικαστηρίου τούτου, τα σφάλματα στα οποία υπέπεσε ο πρώτος των εναγομένων σε έκαστη επέμβαση ήταν τα εξής: α) κατά την πραγματοποίηση της πρώτης επέμβασης-κοιλιοπλαστικής: αα) τόσο στην



πρόσθια, όσο και στις πλάγιες κοιλιακές χώρες καθώς και στην περιγεννητική περιοχή υπήρχαν πολλαπλές, διάσπαρτες και ακανόνιστες δερματικές πτυχώσεις, που δεν έπρεπε να υπάρχουν μετά από ανάλογη επέμβαση, αβ) δεν διενεργήθηκε ορθή αναδιαμόρφωση του ομφαλού, ο οποίος τοποθετήθηκε προς τα δεξιά και ασύμμετρος, αγ) η ουλή της κοιλιοπλαστικής ήταν ρικνή, με πτυχές στην αριστερή πλάγια κοιλιακή χώρα, και επίσης παρουσιάζεται ασύμμετρη σε όλη την έκτασή της, χωρίς να αφορά συνήθη αναμενόμενη λεπτή τοξοειδούς σχήματος λευκή ουλή μετά από ανάλογη επέμβαση, αδ) δύσμορφες πτυχώσεις και περίσσεια δέρματος υπήρχε και σε αμφότερες τις πλάγιες κοιλιακές χώρες (κάτω όρια), στο πρόσθιο κοιλιακό τοίχωμα καθώς και στην περιγεννητική περιοχή. Ενώ σε ένα κατά το δυνατόν επιτυχές de lege artis διενεργούμενο αποτέλεσμα κοιλιοπλαστικής, δεν θα έπρεπε να είναι ορατές οι πτυχώσεις του δέρματος επί της ουλής, η ουλή θα έπρεπε να είναι συμμετρική σε όλη της την έκταση, ο ομφαλός να έχει τοποθετηθεί σε αναμενόμενη θέση και να είχε αντιμετωπιστεί η χαλάρωση δέρματος και να έχει λάβει χώρα σύσφιξη των κοιλιακών τοιχωμάτων, πράγμα που στη συγκεκριμένη περίπτωση δεν επιτεύχθηκε, με αποτέλεσμα μη αποδεκτό αισθητικά, εφόσον η χρήση του εσώρουχου δεν ήταν δυνατόν να καλύψει το δύσμορφο αποτέλεσμα, αλλά και λειτουργικά, εφόσον υπήρχε αυξημένος κίνδυνος εμφάνισης κοιλιοκήλης, λόγω μη ορθής σύσφιξης των κοιλιακών τοιχωμάτων. β) κατά την πραγματοποίηση της δεύτερης επέμβασης-μαστοπλαστικής και διορθωτικής επέμβασης κοιλίας: βα) υπήρχε πλήρης ανισομορφία και ανομοιομορφία στους μαστούς και στις θηλές της ενάγουσας και συγκεκριμένα υπήρχε σαφής υψομετρική διαφορά μεταξύ των θηλών- η δεξιά θηλή ήταν σε σημείο κατώτερο της αριστερής. Επίσης υπήρχε διαφοροποίηση μεταξύ των μετεγχειρητικών σε σύγκριση με τις προεγχειρητικές θηλές, και ειδικότερα οι μετεγχειρητικές θηλές εμφάνιζαν κατά πολύ μεγαλύτερη

διάμετρο σε σχέση με την παλαιά κατάσταση προ του χειρουργείου. Επίσης, αναφορικά με τη δεξιά θηλή, πέραν του αισθητικού προβλήματος, έχει υποστεί στα νεύρα μόνιμη βλάβη, καθώς έχει απωλέσει την αισθητικότητά της. ββ) τα ενθέματα διακρίνονταν μέσα στο στήθος εντελώς αφύσικα, ανάμεσα στους δυο μαστούς υπήρχε κακή συρραφή, καθώς το δέρμα ήταν στο σημείο αυτό «τσαλακωμένο» και «ζαρωμένο». Στον αριστερό μαστό το ένθεμα είχε τοποθετηθεί ψηλότερα σε σχέση με τον άλλο μαστό, εμφανίζοντας πλήρη ανομοιομορφία. βγ) το στήθος δεν ήταν ανορθωμένο και στητό, όπως θα ήταν το αισθητικά αποδεκτό, αλλά με φορά προς τα κάτω. βδ) το μέγεθος των θηλών ήταν μεγάλο συγκριτικά με το μέγεθος των μαστών, ενώ εξακολουθούσε να είναι ορατή η περίσσεια δέρματος (υπό την μορφή πτυχώσεων) σε αμφότερες τις πλάγιες θωρακικές χώρες στα κάτω όρια των έξω επιφανειών των μαστών, ενώ μεταξύ των μαστών υπήρχε κακή συρραφή του δέρματος. βε) κάτωθι των μαστών απέμειναν δύσμορφες ουλές μήκους 28 εκ. βστ) αποτέλεσμα της αφαίρεσης της περίσσειας δέρματος της άνω κοιλίας, δεν επέφερε καμία αισθητική βελτίωση της περιοχής της κοιλίας, αντιθέτως, άφησε τις ως άνω δύσμορφες ουλές των 28 εκ., η χαλάρωση της κοιλίας και η περίσσεια δέρματος υπό την μορφή πτυχώσεων εξακολουθούσε να είναι εμφανής, εξακολουθούσε να είναι εμφανής ασύμμετρη τομή περιμετρικά της κοιλιακής χώρας, το σχήμα του ομφαλού εξακολουθούσε να είναι αλλοιωμένο και ζαρωμένο, ενώ συνέχιζαν να υπάρχουν σε αμφότερες τις πλάγιες θωρακικές χώρες δύσμορφες πτυχώσεις και εξογκώματα χαλαρωμένου δέρματος. Ενώ σε ένα κατά το δυνατόν επιτυχές de lege artis διενεργούμενο αποτέλεσμα πλαστικής μαστών, θα έπρεπε οι μαστοί να είναι συμμετρικοί και ομοιόμορφοι, να έχει επιτευχθεί ένα όσο το δυνατόν καλύτερο και πιο φυσικό σχήμα μαστών και θηλών, που να συνάδει με το σχήμα των προχειρητικών μαστών και θηλών, το στήθος θα έπρεπε να δείχνει



στητό, να μην υπάρχει περίσσεια δέρματος υπό την μορφή πτυχώσεων στις πλάγιες θωρακικές χώρες και στις εξωτερικές επιφάνειες των μαστών. Το κακότεχνο αποτέλεσμα δεν καλυπτόταν ούτε με τη χρήση στηθόδεσμου, καθώς οι δερματικές πτυχώσεις στην πλαϊνή πλευρά αμφοτέρων των μαστών ήταν έντονες και η περίσσεια δέρματος εκτεταμένη. Το δε κατά το δυνατόν επιτυχές de lege artis διενεργούμενο αποτέλεσμα κοιλικοπλαστικής, αναφέρεται αμέσως ανωτέρω. Σύμφωνα με την από 27-8-2018 ιατρική πραγματογνωμοσύνη του πλαστικού χειρουργού η ορθή διενέργεια της χειρουργικής επέμβασης ανόρθωσης μαστών με την βοήθεια προθέσεων σιλικόνης, αποτελεί μια σίγουρη και ασφαλή μέθοδο για την επίτευξη του σκοπού της. Σε μια πλαστική μαστών απαιτείται σχεδιασμός του πλάνου της επέμβασης με συγκριτικά-οδηγά σημεία, όπως πχ, η απόσταση των θηλών από τη σφαγή του στέρνου, το μέσο της κλείδας και άλλων τοπικών ανατομικών στοιχείων. Η συγκεκριμένη διαδικασία (ο σχεδιασμός) εξασφαλίζει επακριβώς τη θέση των θηλών του μαστού, η οποία δεν τοποθετείται τυχαία, αλλά, όπως προαναφέρθηκε, μέσω συγκεκριμένων μετρήσεων. Η δεξιότητα του χειρουργού φαίνεται και αξιολογείται με την ακρίβεια των μετρήσεων η οποία συνεπικουρεί την τελική απόληξη. Οι χαρακτηριστικές τομές των επεμβάσεων στους μαστούς της άγκυρας ή του ανεστραμμένου T δίνει στο χειρουργό τη δυνατότητα μικρότερων τομών, γεγονός που συμπληρούται και με την τοποθέτηση ενθεμάτων σιλικόνης, που εν προκειμένω, υποκαθιστούν τον ατροφικό μαζικό αδένα. Η τοποθέτηση δε του ενθέματος, κάτωθεν του μείζονος θωρακικού μυός, δίνει, κατά γενική ομολογία, ένα αισθητικά ασφαλές αποτέλεσμα. γ) κατά την πραγματοποίηση της τρίτης επέμβασης-βραχιονοπλαστικής: γα) οι ουλές σε αμφοτέρους τους βραχίονες της ενάγουσας, ήταν δύσμορφες και ασύμμετρες, με καμπυλοειδή πορεία, με αναδιπλώσεις κατά μήκος τους και

αμφοτερόπλευρα εκτείνονται μέχρι της αγκωνιαίας χώρας, γβ) στη δεξιά
μασχαλιαία χώρα διαπιστώνεται περίσσεια δέρματος υπό την μορφή της
πτύχωσης, εγκαταλείποντας εισολκή («τράβηγμα προς τα μέσα»),
δυσχεραίνοντας την υγιεινή της περιοχής. Ενώ σε ένα κατά το δυνατόν
επιτυχές de lege artis διενεργούμενο αποτέλεσμα βραχιονοπλαστικής, θα
έπρεπε οι τομές να εκτείνονται συμμετρικά σε ευθεία γραμμή κατά μήκος
της εσωτερικής πλευράς του βραχίονα, ενώ δεν θα έπρεπε να υπάρχει
περίσσεια δέρματος, υπό την μορφή της πτύχωσης, στην περιοχή της
μασχάλης. Το πρόβλημα, εξάλλου, της χαλάρωσης του δέρματος στην εν
λόγω περιοχή, θα μπορούσε να αντιμετωπιστεί με συντηρητικότερες
μεθόδους, όπως είναι μια τροποποιημένη λιποαναρρόφηση της περιοχής
των βραχιόνων και η ελαστική επίδεση αυτών, χρησιμοποιώντας το
ρευστοποιημένο λίπος ως βιολογική κόλλα. Η ως άνω μέθοδος αποτελεί
μια ασφαλή επιλογή και δεν συνεπάγεται τη δημιουργία τομών (βλέπε
την από 27-8-2018 ιατρική πραγματογνωμοσύνη του πλαστικού
χειρουργού). Πλην όμως των ανωτέρω
πλημμελειών του πρώτου των εναγομένων, ετέθη σε κίνδυνο και η
συνολική υγεία της ενάγουσας. Διότι τα χρονικά διαστήματα που
μεσολάβησαν μεταξύ των επίδικων πλαστικών επεμβάσεων, ήτοι τρίμηνο
μεταξύ των δυο πρώτων επεμβάσεων και 35 ημερών για την τρίτη, δεν
ήταν τα ιατρικώς ενδεδειγμένα για την ασφάλεια της ασθενούς. Και
τούτο διότι σε τέτοιου είδους βαρείες επεμβάσεις, όπως οι δυο πρώτες εκ
των προαναφερομένων, επισύρουν επιβάρυνση του οργανισμού, λόγω
της παρατεταμένης ναρκώσεως και του εκτεταμένου χειρισμού των
ιστών, με συνέπεια να απαιτείται τουλάχιστον ο διπλάσιος χρόνος από
αυτόν που μεσολάβησε, ήτοι των έξι μηνών, για υποβολή σε νέα
επέμβαση, ενώ ανεπαρκής θεωρείται και ο μεσολαβήσας χρόνος 35
ημερών για την τρίτη επέμβαση της βραχιονοπλαστικής από την δεύτερη
(μεγάλη) επέμβαση της μαστοπλαστικής και κοιλιοπλαστικής για τους



ίδιους ως άνω λόγους. Εξάλλου, από τις προσκομιζόμενες από την ενάγουσα φωτογραφίες, οι οποίες έχουν ληφθεί σε ικανό μετεγχειρητικό χρόνο και είναι ενδεικτικές του τελικού αποτελέσματος, γίνεται αντιληπτή και από τον απλό, μη έχοντα ειδικές γνώσεις του αντικειμένου της πλαστικής χειρουργικής, παρατηρητή, η εμφανής δυσμορφία και ανομοιομορφία των αποτελεσμάτων όλων των επεμβάσεων που πραγματοποίησε ο πρώτος των εναγομένων, που δεν είναι αισθητικά αποδεκτό και το αναμενόμενο, σύμφωνα με όσες φωτογραφίες από σχετικά αποτελέσματα κυκλοφορούν στο διαδίκτυο και διαφημίζονται από πλαστικούς χειρουργούς σε ανάλογα περιστατικά, ακόμη και από τον ισότοπο του ίδιου του πρώτου των εναγομένων. Για τούτο, ούτε οι ιατρικές γνωματεύσεις των πλαστικών χειρουργών που ο ίδιος προσκομίζει αξιολογούνται στις διαπιστώσεις και τα συμπεράσματά τους ως μη αξιόπιστες και μεροληπτικές, διότι βασίζονται για τα συμπεράσματά τους στα στοιχεία, ήτοι τις φωτογραφίες και τα πρακτικά χειρουργείου που εισέφερε ο πρώτος των εναγομένων. Είναι όμως αντιληπτό ότι οι φωτογραφίες αυτές έχουν ληφθεί από ικανή απόσταση, με συγκεκριμένη στάση της ενάγουσας (ήτοι με ανάταση και έκταση χεριών) και σε όχι ικανό χρόνο μετά το χειρουργείο, οπότε και υπήρχε μετεγχειρητικό οίδημα, ώστε να μην μπορεί να αξιολογηθεί η πραγματική κατάσταση που εμφάνιζε το σώμα της ενάγουσας μετά από ικανό μετεγχειρητικό χρόνο σε αισθητικό επίπεδο, ενώ υποβαθμίζονται εντελώς τα οργανικά προβλήματα που εμφανίσθηκαν μετεγχειρητικώς. Ενώ το φωτογραφικό υλικό της ενάγουσας, έστω και με ερασιτεχνική λήψη αποκτηθέν, είναι ενδεικτικό, ως ήδη προαναφέρθηκε, του τελικού αποτελέσματος, όπου απεικονίζονται από κοντινή απόσταση τουλάχιστον τα αισθητικά σφάλματα, ήτοι η περίσσεια δέρματος και οι ουλές, που κατά την κρίση του Δικαστηρίου δεν τίθενται εν αμφιβόλω, κατόπιν και της επανορθωτικής επέμβασης από έτερο πλαστικό

χειρουργό. Όσον δε αφορά στον ισχυρισμό του πρώτου των εναγομένων ότι στην περίπτωση της ως «βαριατρικής» ασθενούς, απαιτούνταν περισσότερες από μια επεμβάσεις για την επίτευξη του τελικού αποτελέσματος, περεκτός του ότι τούτο δεν αποδείχθηκε από κανένα στοιχείο, η ενάγουσα δεν ήταν σχετικώς πληροφορημένη από τον πρώτο των εναγομένων για τούτο, ότι δηλαδή θα χρειασθούν περισσότερες επεμβάσεις, αλλά αντιθέτως, ο πρώτος των εναγομένων υποσχόταν για την αρτιότητα του τελικού αποτελέσματος, με την πραγματοποίηση και μόνον των συγκεκριμένων επεμβάσεων. Σε κάθε περίπτωση, οι επεμβάσεις που αυτός πραγματοποίησε και το αποτέλεσμά τους μαρτυρά πλημμελή σχεδιασμό και πλημμελή εκτέλεσή τους, η οποία επέβαλε τη διόρθωση αυτού από δεύτερο χειρουργό,

Ο τελευταίος διόρθωσε ως ένα σημαντικό βαθμό τις πλημμέλειες του πρώτου των εναγομένων, όπως προκύπτει από τις μετεχειρητικές φωτογραφίες και την ομολογία της ίδιας της ενάγουσας, πλην όμως δεν κατάφερε να διορθώσει μη αναστρέψιμα σφάλματα των προηγηθεισών επεμβάσεων. Διότι, αποτελεί γενική αρχή ότι τα αποτελέσματα είναι πάντα καλύτερα όταν ο ιατρός εργάζεται σε «παρθένο» έδαφος και δεν καλείται να διορθώσει σφάλματα προηγηθείσας επέμβασης, όπου τα περιθώρια των ενεργειών του είναι περιορισμένα. Συμπερασματικά, δεν μπορεί να λεχθεί ότι η επιτυχία των επεμβάσεων του κ.

οφείλεται στις προηγηθείσες επεμβάσεις του πρώτου των εναγομένων, αλλά ότι αντιθέτως, τα αποτελέσματα θα ήταν πολύ καλύτερα εάν δεν είχαν προηγηθεί οι επεμβάσεις αυτές, που άφησαν μην αναστέψιμες αισθητικές και οργανικές βλάβες στο σώμα της ενάγουσας. Πλέον συγκεκριμένως, κατά την εκτίμηση του δικαστηρίου τούτου δεν κατέστη δυνατόν να διορθωθούν: ι) η αντιαισθητική ουλή μήκους 28 εκ κάτωθι του στήθους της ενάγουσας, η οποία αφορά σε μόνιμη αντιαισθητική βλάβη, ιι) η μείωση της αισθητικότητας της δεξιάς θηλής, λόγω βλάβης

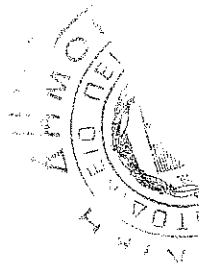


στα νεύρα από την επέμβαση μαστοπλαστικής που πραγματοποίησε ο πρώτος των εναγομένων, ιι) οι ουλές της βραχιονοπλαστικής που φθάνουν μέχρι την έξω επιφάνεια του αγκώνα, οι οποίες αντιμετωπίστηκαν με συντηρητικά (και όχι με νέα επέμβαση) με έγχυση κορτιζόνης και εφαρμογή λέιζερ από τον δεύτερο χειρουργό

, ωστόσο η λάθος τεχνική που οδήγησε στην έκταση της ουλής σε λάθος (εμφανές) σημείο παραμένει, ακόμη και αν έχει βελτιωθεί σημαντικά αισθητικά. Προκύπτει δε από το σύνολο του αποδεικτικού υλικού, ότι μετά τις επεμβάσεις του δεύτερου χειρουργού και τις τεχνικές που χρησιμοποίησε αντιμετωπίστηκαν επιτυχώς η περίσσεια δέρματος στην πλάγια θωρακική χώρα, η υψομετρική διαφορά των μαστών σε αποδεκτή απόκλιση του ενός εκατοστού και η μεγαλύτερη διάμερος θηλών, η σύσφιξη των κοιλιακών τοιχωμάτων και η περίσσεια δέρματος στην κοιλιακή χώρα εν γένει και στην περιγεννητική περιοχή. Επομένως, στην προκείμενη περίπτωση αποδείχθηκε ότι παραβιάστηκαν από τον πρώτο των εναγομένων οι κανόνες και αρχές της ιατρικής επιστήμης και εμπειρίας και οι εκ του γενικού καθήκοντος πρόνοιας και ασφάλειας απορρέουσες υποχρεώσεις επιμέλειας του μέσου συνετού ιατρού της ειδικότητάς του (πλαστικού χειρουργού), εφόσον, εκτός από τα παραπάνω μη άρτια αποτελέσματα και ιατρικά σφάλματα, εξέθεσε την ενάγουσα σε κίνδυνο, υποβάλλοντάς την επαναλαμβανόμενα σε βαρείες χειρουργικές επεμβάσεις σε όχι ικανό και ενδεδειγμένο χρονικό διάστημα για τον ανθρώπινο οργανισμό. Έτσι, η συμπεριφορά αυτού χαρακτηρίζεται ως παράνομη και υπαίτια, ενόψει του ότι ο πρώτος των εναγομένων, ως έχων το σχετικό βάρος αποδείξεως, δεν κατόρθωσε να αποδείξει την ανυπαρξία παράνομης και υπαίτιας πράξης του, είτε την έλλειψη αιτιώδους συνδέσμου της ζημίας με την παράνομη και υπαίτια πράξη του, είτε τη συνδρομή άλλου λόγου, που επάγεται την άρση ή τη μείωση της ευθύνης του, απορριπτομένων

των σχετικών αρνητικών ισχυρισμών του. Συναφώς προς τα παραπάνω, η ενάγουσα υπέστη από την ως άνω υπαίτια πράξη του πρώτου των εναγομένων θετική ζημία, που συνίσταται στο ποσό που κατέβαλε για την πραγματοποίηση των επανορθωτικών επεμβάσεων και δη: α) ποσό των 110,00 Ευρώ, που κατέβαλε για ιατρική επίσκεψη στον πλαστικό χειρουργό στις 16-5-2012, β) το ποσό των 4.000,00

Ευρώ, που κατέβαλε ως προσωπική αμοιβή στον ως άνω ιατρό στις 21-9-2012 για τη διενέργεια της χειρουργικής επέμβασης στις 21-9-2012 και για μετεγχειρητική παρακολούθησή της, γ) το ποσό των 2.024,22 Ευρώ, για δαπάνες νοσηλείων την ιδιωτική κλινική "Ητοι συνολικά 6.134,22 Ευρώ (110,00 Ευρώ + 4.000,00 Ευρώ + 2.024,22 Ευρώ), το οποίο πρέπει να αναγνωρισθεί ότι οφείλουν να της καταβάλουν οι εναγόμενοι, ευθυνόμενοι εις ολόκληρον έκαστος, ο μεν πρώτος ως εκ της αδικοπραξίας του, η δε δεύτερη, ως προστήσασα τον άνω ιατρό στις υπηρεσίες της, με την διάθεση των ιατρικών της εγκαταστάσεων προς πραγματοποίηση των εγχειρητικών του πράξεων, γεγονός που συνεπάγεται την παροχή γενικών οδηγιών προς αυτόν ως προς τον τόπο, το χρόνο και τους όρους εργασίας του. Περαιτέρω η ενάγουσα, λόγω της σωματικής και ψυχικής ταλαιπωρίας που δοκίμασε συνεπεία της αδικοπρακτικής συμπεριφοράς του πρώτου των εναγομένων, τον οποίο η δεύτερη εναγομένη είχε προστήσει στις υπηρεσίες της, της ταλαιπωρίας λόγω των διορθωτικών επεμβάσεων στις οποίες υποβλήθηκε, με περαιτέρω επιβάρυνση της ψυχολογικής και σωματικής της κατάστασης, των αισθητικών και οργανικών βλαβών που υπέστη στο σώμα της και ήδη προαναφέρθηκαν, οι οποίες έχουν μόνιμο και μην αναστρέψιμο χαρακτήρα, της στεναχώριας και της θλίψης που βίωσε συνεπεία των ανωτέρω, έχει υποστεί ηθική βλάβη, που τυγχάνει αποκαταστατέα. Επομένως, αν ληφθούν υπόψη η έκταση και το είδος της ζημίας της ενάγουσας, η οικονομική κατάσταση των διαδίκων μερών, ο



Q A

βαθμός του πταίσματος των εναγομένων και οι εν γένει περιστάσεις το ύψος της πρέπει να καθοριστεί στο ποσό των 45.000,00 Ευρώ, ποσό το οποίο κρίνεται δίκαιο και εύλογο και πρέπει να αναγνωρισθεί ότι οφείλουν να της καταβάλουν οι εναγόμενοι υπό τις ίδιες ως άνω ιδιότητές τους. Συνακόλουθα, πρέπει να γίνει δεκτή η αγωγή ως προς την κύρια βάση της και να αναγνωρισθεί ότι οι εναγόμενοι, ευθυνόμενοι εις ολόκληρον έκαστος, ο μεν πρώτος ιατρός ως υπαίτιος της σε βάρος της αδικοπραξίας, η δεύτερη ως προσήσασα τον πρώτο στις υπηρεσίες της, οφείλουν να της καταβάλουν συνολικά το ποσό των 51.134,22 (ήτοι 6.134,22 Ευρώ συν 45.000,00 Ευρώ) και δη με το νόμιμο τόκο, από την επίδοση της αγωγής και έως την εξόφληση.

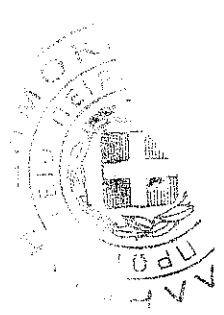
B) Ως προς τη δεύτερη (παρεμπίπτουσα) αγωγή:

Όπως αποδείχθηκε, μεταξύ της ανώνυμης εταιρίας με την επωνυμία «
» και με το διακριτικό τίτλο «
», που εδρεύει στο Αττικής και εκπροσωπείται νόμιμα και της ασφαλιστικής εταιρίας με την επωνυμία «
» και το διακριτικό τίτλο «
», που εδρεύει στην Αθήνα και εκπροσωπείται νόμιμα, είχε συναφθεί η με αριθμόν ασφαλιστική σύμβαση, με την οποία η τελευταία ανέλαβε την κάλυψη επαγγελματικής αστικής ευθύνης της πρώτης προς τρίτους για σωματικές βλάβες που τυχόν θα συμβούν καθ' όλη τη διάρκεια της ασφαλιστικής περιόδου και μέχρι του ποσού των 750.000 Ευρώ, για το χρονικό διάστημα από 15-2-2011 έως 14-2-2012. Επίσης συνήφθη η με αριθμόν σύμβαση ασφάλισης που καλύπτει το ίδιο ως άνω ποσό, για το χρονικό διάστημα από 15-2-2012 έως 14-2-2013. Συναφώς, κατά το επίδικο διάστημα η παρεμπιπτόντως εναγομένη ασφαλιστική εταιρία κάλυπτε ως δικονομική εγγυήτρια την

ευθύνη της παρεμπιπτόντως ενάγουσας εταιρίας για τις παραπάνω αιτίες. Επομένως, πρέπει να αναγνωρισθεί ότι η παρεμπιπτόντως εναγομένη οφείλει να καταβάλει στην παρεμπιπτόντως ενάγουσα το ανωτέρω ποσό, που αναγνωρίσθηκε ότι η δεύτερη εναγομένη οφείλει να καταβάλει στην ενάγουσα, πλέον τόκων και εξόδων και μέχρι την ολοσχερή εξόφληση. Σημειωτέον ότι παρέλκει η εξέταση των ισχυρισμών περί περιορισμού της ευθύνης της παρεμπιπτόντως εναγομένης έως του ποσού της συμβατικά προβλεπόμενης καλύψεως κατ' ουσίαν, δεδομένου ότι το αναγνωρισθέν ως επιδικαστέο ποσό υπολείπεται του ορίου της ευθύνης της καθώς επίσης και περί αφαιρετέας απαλλαγής της ευθύνης της έως του ποσού της ασφαλιστικής καλύψεως του ιατρού, για τον ίδιο ως άνω λόγο. Ακόμη, αλυσιτελώς προβάλλεται αίτημα περί συμμετρου ικανοποίησεως της κυρίως ενάγουσας μετά των λοιπών ασφαλιστών κατά το ποσό συνυπαιτιότητας των ασφαλισμένων, καθόσον δεν υφίσταται ποσοστό συνυπαιτιότητας των ευθυνομένων (ιατρού και παρεμπιπτόντως ενάγουσας), αλλά ευθύνονται «εις ολόκληρον», ο μιν πρώτος των εναγομένων ως προστηθείς, η δε δεύτερη ως προστήσασα τον πρώτο στις υπηρεσίες της.

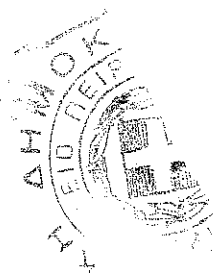
Γ) Ως προς την τρίτη (παρεμπίπτουσα) αγωγή:

Με τη διάταξη του άρθρ. 7§1 εδ (α) του ν. 2496/1997 ορίζεται ότι ο λήπτης της ασφάλισης υποχρεούται εντός 8 ημερών από τότε που έλαβε γνώση της επέλευσης της ασφαλιστικής περίπτωσης, να ειδοποιήσει τον ασφαλιστή, ενώ με την παρ. 2 του ίδιου άρθρου ορίζεται ότι η υπαίτια παράβαση από το λήπτη της ασφάλισης των υποχρεώσεων του από την παρ. 1 του άρθρου αυτού παρέχει το δικαίωμα στον ασφαλιστή να ζητήσει την αποκατάσταση της ζημίας του. Ακολούθως, με την παρ. 5 του ίδιου άρθρου, ορίζεται ότι ο ασφαλιστής απαλλάσσεται της υποχρέωσης να καταβάλει ασφάλισμα, αν η επέλευση της ασφαλιστικής περίπτωσης οφείλεται στη μιν ασφάλιση ζημιών σε δόλο ή



σε βαριά αμέλεια, στη δε ασφάλιση προσώπων μόνο σε δόλο του λήπτη της ασφάλισης ή του ασφαλισμένου ή του δικαιούχου του ασφαρίσματος ή των λοιπών αναφερόμενων στην παράγραφο αυτή προσώπων, ενώ με την παρ. 6 εδ (α) του ίδιου και πάλι άρθρου ορίζεται ότι με την ασφαλιστική σύμβαση μπορεί να διευρυνθούν οι περιπτώσεις απαλλαγής του ασφαλιστή, αν ο λήπτης της ασφάλισης ή ο ασφαλισμένος ενεργούν στην ασφάλιση για κάλυψη επαγγελματικών κινδύνων. Η υποχρέωση ειδικότερα του λήπτη της ασφάλισης να ειδοποιήσει εμπρόθεσμα τον ασφαλιστή για την επέλευση της ασφαλιστικής περίπτωσης συνιστά ασφαλιστικό βάρος, στο οποίο οφείλει αυτός να ανταποκριθεί, διαφορετικά δεν απαλλάσσεται μεν ο ασφαλιστής από την υποχρέωση καταβολής του ασφαρίσματος, δημιουργείται όμως σε βάρος του λήπτη της ασφάλισης, εφόσον η παράλειψή του οφείλεται σε υπαιτιότητά του, υποχρέωση προς αποκατάσταση της ζημίας, που προκάλεσε η παράλειψή του στον ασφαλιστή (ΟΛΑΠ 1805/1986). Εξ άλλου η δυνατότητα διεύρυνσης με την ασφαλιστική σύμβαση των περιπτώσεων απαλλαγής του ασφαλιστή, αν ο ασφαλισμένος ή ο λήπτης της ασφάλισης ενεργούν για την "κάλυψη επαγγελματικών κινδύνων", πρέπει να νοηθεί στο ρυθμιστικό πλαίσιο της διάταξης του άρθρ. 33§1 του ως άνω νόμου, κατά την οποία κάθε δικαιοπραξία που περιορίζει τα δικαιώματα του λήπτη της ασφάλισης, του ασφαλισμένου ή του δικαιούχου του ασφαρίσματος είναι άκυρη, εκτός αν ορίζεται κάτι άλλο ειδικά στον παρόντα νόμο ή αν πρόκειται για ασφάλιση μεταφοράς πραγμάτων, πίστωσης ή εγγύησης, καθώς και θαλάσσια ή αεροπορική ασφάλιση ζημιών. Από τη διάταξη αυτή προκύπτει ότι το σύνολο των διατάξεων του ν. 2496/1997 αποτελούν ρυθμίσεις "ημιαναγκαστικού" κατ' αρχήν δικαίου, με την έννοια ότι, αν δεν ορίζεται κάτι άλλο ειδικά στο νόμο αυτό, δεν μπορούν να περιοριστούν με την ασφαλιστική σύμβαση τα δικαιώματα των καλυπτόμενων προσώπων παρά μόνο να διευρυνθούν. Εκδηλώνεται έτσι,

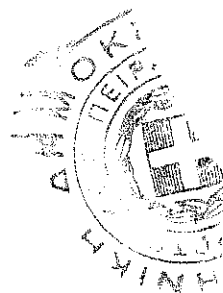για λόγους γενικότερου συμφέροντος, η προστατευτική παρέμβαση του νομοθέτη προς το ασθενέστερο στη σύμβαση ασφάλισης μέρος, που είναι κατά κανόνα το πρόσωπο που συμβάλλεται με τον ασφαλιστή για λόγους μη επαγγελματικούς, αφού στην ιδιωτική ασφάλιση, η οποία αποτελεί καταναλωτικό αγαθό ευρείας χρήσης, είναι εμφανής στην περίπτωση αυτή η ανάγκη τέτοιας προστατευτικής παρέμβασης υπέρ του ασφαλισμένου, ενόψει του ότι ελλείπει τότε η διαπραγματευτική ισοδυναμία των μερών, με κίνδυνο η παρεχομένη ασφαλιστική κάλυψη να φαλκιδευτεί στην περίπτωση αυτή μέσω της ασκουμένης υπό άνισους όρους συμβατικής ελευθερίας (ΟΛΑΠ 14/2013). Αντίθετα στις περιπτώσεις της ασφαλιστικής κάλυψης επαγγελματικών κινδύνων, δηλαδή κινδύνων από την επαγγελματική δραστηριότητα του ασφαλισμένου ή του λήπτη της ασφάλισης, δεν είναι αναγκαία εξ ορισμού η ως άνω προστατευτική παρέμβαση του νομοθέτη και μπορούν κατά περίπτωση να διαμορφωθούν ελεύθερα οι όροι των ασφαλιστικών συμβάσεων, όταν μεταξύ των μερών μπορεί να λειτουργήσει η ιδιωτική αυτονομία με όρους διαπραγματευτικής ισοδυναμίας. Ο νομοθέτης, δηλαδή, δεν έχει επιτρέψει την ελεύθερη διαμόρφωση των όρων της ασφαλιστικής σύμβασης σε κάθε περίπτωση ασφάλισης επαγγελματικών κινδύνων, αλλά μόνο σε όσες περιπτώσεις είτε ειδικά αναφέρονται στη διάταξη του άρθρ. 33§1 του ν. 2496/1997 είτε γίνεται με τη διάταξη αυτή παραπομπή σε άλλες διατάξεις του ίδιου νόμου υπό την έννοια ότι ναι μεν δεν κατονομάζονται ρητά στην εν λόγω διάταξη, καλύπτονται όμως από την περιεχόμενη σ' αυτή γενική επιφύλαξη, ότι τα δικαιώματα του λήπτη της ασφάλισης, του ασφαλισμένου ή του δικαιούχου του ασφαλισματος δεν επιτρέπεται να περιοριστούν συμβατικά, εκτός αν κάτι άλλο ειδικά ορίζεται στο ν. 2496/1997. Τέτοια ειδική ρύθμιση είναι και αυτή του άρθρ. 7§6 του ν. 2496/1997, η οποία έχει ευρεία διατύπωση, είναι ενταγμένη στο πρώτο τμήμα του νόμου αυτού (2496/1997), που



Q A

περιέχει γενικές διατάξεις για τις ασφαλιστικές συμβάσεις και μπορεί έτσι να γίνει ασφαλώς δεκτό ότι η προβλεπόμενη με τη ρύθμιση αυτή δυνατότητα διεύρυνσης με την ασφαλιστική σύμβαση των περιπτώσεων απαλλαγής του ασφαλιστή, όταν ο ασφαλισμένος ή ο λήπτης της ασφάλισης ενεργούν για την κάλυψη επαγγελματικών κινδύνων, αφορά ποικίλες κατ' αρχήν απαλλακτικές ρήτρες για όλα τα είδη των ασφαλιστικά καλυπτόμενων ζημιών. Συνεπώς ως απαλλακτική ρήτρα μπορεί να συμφωνηθεί έγκυρα και η διαμορφωμένη στη διεθνή ασφαλιστική πρακτική στερεότυπη ρήτρα "claims made policy" (αξιώσεις που θα προβληθούν), σύμφωνα με την οποία δεν αρκεί για τη γέννηση υποχρέωσης του ασφαλιστή προς καταβολή του ασφαρίσματος μόνον η πραγματοποίηση του κινδύνου κατά τη διάρκεια της ασφαλιστικής περιόδου, αλλά πρέπει και να προβληθούν κατά τη διάρκειά της οι αξιώσεις αποζημίωσης κατά του ασφαλιστή ή κατά επικειέστερη παραλλαγή να αναγγελθεί απλώς στον ασφαλιστή κατά τη διάρκειά της η επέλευση της ασφαλιστικής περίπτωσης, που θα πρέπει έτσι να ανακαλυφθεί κατά τη διάρκεια της ασφαλιστικής περιόδου (ρήτρα ανακάλυψης της ζημίας). Η υποχρέωση αυτή αναγγελίας δεν συνιστά απλό ασφαλιστικό βάρος κατά την έννοια της παρ. 1 του άρθρ. 7 του ν. 2496/1997, ώστε και σε περίπτωση έλλειψης συμμόρφωσης του ασφαλισμένου να δικαιούται αυτός εξακολουθητικά, όπως ήδη αναφέρθηκε, το ασφάλισμα, αλλά συνιστά προϋπόθεση από την πλήρωση της οποίας εξαρτάται η γέννηση της ίδιας της αξίωσής του προς αποζημίωση (ΑΠ 1026/2008). Μάλιστα με την υπ' αριθ. 14/2013 απόφαση της Ολομέλειας του Αρείου Πάγου έχει ήδη κριθεί ότι η ρήτρα "claims made policy" μπορεί έγκυρα να συμφωνηθεί στην ασφάλιση πίστωσης κατά επαγγελματικών κινδύνων, οπότε όμως συντρέχει ο ίδιος δικαιολογητικός λόγος για να γίνει δεκτή η ρήτρα αυτή και στις λοιπές ασφαλίσεις επαγγελματικών κινδύνων. Επομένως η παραπάνω

απαλλακτική ρήτρα, εφόσον γίνεται τελικά δεκτό ότι αποτελεί ευχέρεια παρεχομένη από το άρθρ. 7§6 του ν. 2496/1997, δεν αποκλείεται από τη διάταξη του άρθρ. 33§1 του νόμου αυτού. Η ίδια εξ άλλου ρήτρα δεν παραβλέπει εξ ορισμού τα εύλογα συμφέροντα του ασφαλισμένου, ώστε να αντιτίθεται αφ' εαυτής στη ρύθμιση του άρθρ. 2§8 του ίδιου νόμου, κατά την οποία όλοι οι όροι του ασφαλιστηρίου πρέπει να λαμβάνουν υπόψη τα εύλογα συμφέροντα του λήπτη της ασφάλισης και του ασφαλισμένου, ούτε υπερβαίνει τέλος το εύρος της διάταξης του άρθρ. 13§3 του αυτού ασφαλιστικού νόμου, κατά την οποία στην ασφάλιση ζημιών μπορεί με το ασφαλιστήριο να συμφωνηθεί η διεύρυνση των εξαιρέσεων κάλυψης, εφόσον υπαγορεύεται από δικαιολογημένες τεχνικές ανάγκες του ασφαλιστή, αφού και χωρίς την προϋπόθεση αυτή ισχύει στις ασφάλισεις επαγγελματικών κινδύνων η δυνατότητα απαλλαγής του ασφαλιστή κατά το άρθρ. 7§6 του παραπάνω νόμου. Ωστόσο, στη θεωρία κυρίως, υποστηρίζεται και η άποψη ότι η παρ. 6 είναι συνέχεια της παρ. 5 του άρθρ. 7 του ν. 2496/1997 και συνεπώς η διεύρυνση των περιπτώσεων απαλλαγής του ασφαλιστή στις ασφάλισεις επαγγελματικών κινδύνων πρέπει να έχει τη στενότερη έννοια της απόκλισης από το βαθμό μόνο της υπαιτιότητας στην επέλευση της ασφαλιστικής περίπτωσης, έτσι ώστε με συμφωνία των μερών ο ασφαλιστής να απαλλάσσεται από την καταβολή του ασφαρίσματος όχι μόνον όταν η ασφαλιστική περίπτωση επήλθε από δόλο ή βαριά αμέλεια των αναφερόμενων στην παρ. 5 προσώπων, αλλά και όταν προκλήθηκε από ελαφριά αμέλειά τους. Γι' αυτό, άλλωστε, κατά την ίδια άποψη, η πρόβλεψη της παρ. 6 του άρθρ. 7 του ν. 2496/1997 επαναλαμβάνεται και με άλλες διατάξεις του νόμου αυτού σε ανάλογες περιπτώσεις κάλυψης επαγγελματικών κινδύνων, που θα ήταν περιττές, αν η παρ. 6 είχε γενικευμένη ευρεία εφαρμογή. Όμως, οι μεν διατάξεις της παρ. 4 του άρθρ. 18 του ν. 2496/1997 για την ανοικτή ασφάλιση και της παρ. 5 του



άρθρ. 19 του ίδιου νόμου για την ασφάλιση πυρκαγιάς αφορούν γενικότερα τη δυνατότητα συμβατικής τροποποίησης των όρων των άρθρων αυτών, όταν ο ασφαλισμένος ή ο λήπτης της ασφάλισης ενεργούν στην ασφάλιση για επαγγελματικούς λόγους, η δε διάταξη της παρ. 4 του άρθρ. 14 του αυτού νόμου, κατά την οποία αν ο ασφαλισμένος ή ο λήπτης της ασφάλισης ενεργούν στην ασφάλιση για επαγγελματικούς λόγους, μπορεί να συμφωνηθεί η απαλλαγή του ασφαλιστή στο μέτρο που από υπαιτιότητά τους ματαιώθηκε η άσκηση του αναγωγικού δικαιώματός του κατά του τρίτου που προξένησε τη ζημία, ναι μεν διευρύνει τις προβλεπόμενες στην παρ. 5 του άρθρ. 7 του ν. 2496/1997 περιπτώσεις απαλλαγής του ασφαλιστή από την καταβολή του ασφαλίματος μόνον ως προς το βαθμό υπαιτιότητας του ασφαλισμένου ή του λήπτη της ασφάλισης αναφορικά με την απώλεια του αναγωγικού δικαιώματος του ασφαλιστή, αυτό όμως δεν σημαίνει ότι ανάλογα περιορισμένη έννοια έχει και η διάταξη της παρ. 6 του άρθρ. 7 του ν. 2496/1997, αλλά αντίθετα αποτελεί πρόσθετο επιχείρημα ότι ο νομοθέτης, αν ήθελε να περιορίσει το εύρος των απαλλακτικών ρητρών που μπορούν να συμφωνηθούν κατά την ως άνω παρ. 6, θα όφειλε να έχει διατυπώσει την παράγραφο αυτή κατά τρόπο όμοιο με την περιοριστική διατύπωση της παρ. 4 του άρθρ. 14 του ν. 2496/1997.

Στην προκείμενη περίπτωση, ο παρεμπιπτόντως ενάγων ιατρός
ήταν ασφαλισμένος στην παρεμπιπτόντως
εναγομένη ασφαλιστική εταιρία «

», που εδρεύει στο
Αττικής και εκπροσωπείται νόμιμα, με έγκυρη και ενεργό σύμβαση.
Πλέον συγκεκριμένως, δυνάμει του από 31-3-2011 και με αριθμό
56518/75514 ασφαλιστηρίου συμβολαίου που συνήψε με την ως άνω
αστική εταιρία για την χρονικό διάστημα από 31-3-2011 έως 31-12-2012,
αυτή ανέλαβε την κάλυψη της επαγγελματικής αστικής ευθύνης του ως

ιατρού κατά την άσκηση του επαγγέλματός του, μεταξύ άλλων και για την αποζημίωση προς τρίτους, που θα προκύπτει συνεπεία σωματικών βλαβών και για χρηματική ικανοποίηση λόγω ηθικής βλάβης συνεπεία σωματικών βλαβών, μέχρι του ποσού των 600.000 Ευρώ, αντί εξαμηνιαίου ασφαλιστρού ποσού 1.400 Ευρώ. Το ανωτέρω ασφαλιστήριο συμβόλαιο εξεδόθη αρχικά την 17-3-2009 με διάρκεια ασφάλισης από 30-3-2009 έως και 30-9-2009 και έκτοτε ανανεωνόταν, με τη διάρκεια ασφάλισης να φθάνει αντίστοιχα μέχρι και την 31-3-2012, οπότε έληξε και δεν ανανεώθηκε εκ νέου. Μεταξύ των όρων που περιλαμβάνονται στο άνω ασφαλιστήριο συμβόλαιο ήταν και η ρήτρα ότι «καλύπτονται ζημίες που θα συμβούν μόνον κατά την περίοδο της ασφαλίσεως και θα δηλωθούν έως και ένα χρόνο μετά την λήξη του συμβολαίου» (σελ. 4 του ασφαλιστηρίου, κεφ. με τον τίτλο «ειδικές πρόσθετες συμφωνίες»). Έτσι, το εν λόγω συμβόλαιο είναι τύπου claims made policy «των αξιώσεων που θα προβληθούν», δηλαδή ο ασφαλιστής θα ευθύνεται μόνο για αξιώσεις που η έγερσή τους κατά του ασφαλισμένου θα του γνωστοποιηθεί εντός της διάρκειας ισχύος της ασφαλιστικής περιόδου του συγκεκριμένου ασφαλιστηρίου συμβολαίου. Οι κρίσιμοι χρόνοι για τα περιστατικά που περιγράφονται στην κύρια αγωγή της ενάγουσας για τα οποία αιτείται αποζημιώσεως είναι οι ημερομηνίες 7-10-2011, 16-1-2012 και 21-2-2012. Η ασφαλιστική περίοδος, εν προκειμένω, δηλαδή ο χρόνος ισχύος της ενδίκου ασφαλίσεως, προσδιορίζεται, βάσει του ως άνω ασφαλιστηρίου, μεταξύ της 31-3-2011 και της 31-3-2012. Ο παρεμπιπτόντως ενάγων, όπως προκύπτει από τα αποδεικτικά στοιχεία, γνώριζε την περίπτωση αιτήσεως αποζημιώσεως από την πλευρά της ενάγουσας της κύριας αγωγής ήδη από την επίδοση της από 27-6-2012 εξωδίκου δηλώσεώς της, με την οποία διαμαρτυρήθηκε έντονα για την αμελή συμπεριφορά του και επιφυλάχθηκε να ασκήσει κάθε νόμιμο



δικαίωμά της εναντίον του. Παρόλα αυτά, δεν προέβη σε καμία ανακοίνωση εντός της ουσιαστικής διάρκειας της ασφάλισης στην ασφαλίστρια εταιρία, αν και κατά τους όρους του ασφαλιστηρίου, αλλά και του είδους της επίμαχης ασφαλιστικής σύμβασης, θεσπίζεται υποχρέωση του ασφαλισμένου για σχετική ανακοίνωση στην ως άνω κρίσιμη περίοδο για ένα χρόνο μετά την λήξη της σύμβασης, ήτοι έως την 31-3-2013. Επομένως, η παραπάνω υποχρέωση του ασφαλισμένου ενάγοντος, δεν συνιστά επιπλέον ασφαλιστικό βάρος, αλλά όρο γέννησης της απαίτησής του για αποζημίωση, και έτσι, αφού δεν πληρώθηκε η συμφωνηθείσα προϋπόθεση της ανακοίνωσης της ζημίας μέσα στην περίοδο της ουσιαστικής διάρκειας της ασφάλισης από την πλευρά του ασφαλισμένου, δεν επήλθε ο ασφαλιστικός κίνδυνος και δεν γεννήθηκε η αξίωση του παρεμπιπτόντως ενάγοντος κατά της παρεμπιπτόντως εναγομένης από το επίδικο ασφαλιστικό συμβόλαιο για την καταβολή της ασφαλιστικής αποζημίωσης, με συνέπεια να απαλλάσσεται η εναγομένη από την υποχρέωσή της προς αποζημίωση, κατά παραδοχή της σχετικής ενστάσεως που προέβαλε η τελευταία νομοτύπως. Ο παραπάνω όρος (ρήτρα) δεν είναι άκυρος ως καταχρηστικός, αφού κατά τα οριζόμενα στο άρθρο 6 παρ. 7 του ν. 2496/1997 μπορεί με την ασφαλιστικής σύμβαση να διερευνηθούν οι περιπτώσεις απαλλαγής του ασφαλιστή, αν ο λήπτης της ασφάλισης ή ο ασφαλισμένος ενεργούν την ασφάλιση για κάλυψη επαγγελματικών κινδύνων, όπως συνέβη στην προκείμενη περίπτωση. Επομένως, πρέπει να απορριφθεί η παρεμπίπτουσα αγωγή κατά παραδοχή του σχετικού ισχυρισμού της παρεμπιπτόντως εναγομένης.

Συναφώς προς τα παραπάνω, γενομένης δεκτής εν μέρει της ως άνω υπό στοιχείο (Α) κύριας αγωγής, πρέπει ένα μέρος των δικαστικών της ενάγουσας να επιβληθούν σε βάρος των εναγομένων, κατά το ποσοστό της ήττας τους (άρθρο 178 ΚΠολΔ), σύμφωνα με τα ειδικότερα

οριζόμενα στο διατακτικό της παρούσας. Τέλος τα δικαστικά έξοδα της παρεμπιπτόντως ενάγουσας της υπό στοιχείο (Β) αγωγής, καθώς και τα δικαστικά έξοδα της παρεμπιπτόντως εναγομένης της υπό στοιχείο (Γ) αγωγής, πρέπει να επιβληθούν σε βάρος της παρεμπιπτόντως εναγομένης και του παρεμπιπτόντως ενάγοντος της κάθε αγωγής, αντιστοίχως, λόγω της ήττας τους, (άρθρο 176 ΚΠολΔ) σύμφωνα επίσης με όσα ειδικότερα ορίζονται στο διατακτικό της παρούσης.

ΓΙΑ ΤΟΥΣ ΛΟΓΟΥΣ ΑΥΤΟΥΣ

ΣΥΝΕΚΔΙΚΑΖΕΙ: Α) την από 6-8-2015 και με αριθμό έκθ. κατάθ. 4891/2015 αγωγή, Β) την από 15-9-2015 και με αριθμό κατάθεσης 5381/2015 παρεμπιπτούσα αγωγή, και Γ) την από 8-12-2015 και με αριθμό κατάθεσης 7650/2015 ανακοίνωση δίκης-προσεπίκληση-παρεμπιπτούσα αγωγή, αντιμωλία των διαδίκων.

ΔΙΚΑΖΕΙ επί της υπό στοιχείο Α' (αρ. έκθ. κατάθ. 4891/2015) αγωγής:

ΔΕΧΕΤΑΙ αυτήν κατά ένα μέρος.


ΑΝΑΓΝΩΡΙΖΕΙ ότι οι εναγόμενοι υποχρεούνται να καταβάλουν στην ενάγουσα, ευθυνόμενοι εις ολόκληρον έκαστος το ποσό των πενήντα μιας χιλιάδων εκατόν τριάντα τεσσάρων Ευρώ και είκοσι δυο λεπτών (51.134,22) Ευρώ με το νόμιμο τόκο, από την επίδοση της αγωγής και έως την εξόφληση.

ΕΠΙΒΑΛΛΕΙ στους εναγομένους ένα μέρος των δικαστικών εξόδων της ενάγουσας, το ύψος των οποίων καθορίζει στο ποσό των χιλίων οκτακοσίων (1.800,00) Ευρώ.

ΔΙΚΑΖΕΙ επί της υπό στοιχείο Β' (αρ. έκθ. κατάθ. 5381/2015) αγωγής.

ΔΕΧΕΤΑΙ αυτήν.

ΑΝΑΓΝΩΡΙΖΕΙ ότι η παρεμπιπτόντως εναγομένη υποχρεούται να καταβάλει στην παρεμπιπτόντως ενάγουσα το ποσό των πενήντα μιας



20^ο φύλλο της με αριθ.
Πρωτοδικείου Πειραιώς

1500/2019 αποφάσεως του Μονομελούς

χιλιάδων εκατόν τριάντα τεσσάρων Ευρώ και είκοσι δυο λεπτών
(51.134,22) Ευρώ, πλέον τόκων και λοιπών εξόδων.

ΕΠΙΒΑΛΛΕΙ τα δικαστικά έξοδα της παρεμπιπτόντως ενάγουσας
σε βάρος της παρεμπιπτόντως εναγομένης, το ύψος των οποίων καθορίζει
στο ποσό των χιλίων οκτακοσίων (1.800,00) Ευρώ.


ΔΙΚΑΖΕΙ επί της υπό στοιχείο Γ' (αρ. έκθ. κατάθ. 7650/2015)
αγωγής.

ΑΠΟΡΡΙΠΤΕΙ αυτήν.

ΕΠΙΒΑΛΛΕΙ τα δικαστικά έξοδα της παρεμπιπτόντως εναγομένης
σε βάρος του παρεμπιπτόντως ενάγοντος, το ύψος των οποίων καθορίζει
στο ποσό των τετρακοσίων (400,00) Ευρώ.

ΚΡΙΘΗΚΕ, αποφασίστηκε και δημοσιεύθηκε στον Πειραιά στις
24-4-2019, σε έκτακτη δημόσια συνεδρίαση στο ακροατήριό του,
χωρίς την παρουσία των διαδίκων ή των πληρεξουσίων δικηγόρων τους.

Η ΔΙΚΑΣΤΗΣ



Η ΓΡΑΜΜΑΤΕΑΣ



«κριβας αντιγραφες
το οποίο θεωρήθηκε για
τη νόμιμη σφύραση
Πειραιώς 16/05/2019
Ο Γραμματέας»

Βρασίδης Ζεφυλαστόκος



